2015 年度　系統病理学　試験問題（2015 年 12 月 21 日施行）

それぞれの問題に対し、a～e の一つを選び解答用紙の記号に丸をつけよ。
問 1～50 は写真をみて回答せよ。

問 1. 経過 15 年の炎症性大腸炎。手術により切除された大腸の肉眼像を示す。この疾患に特徴的な所見として正しいものはどれか？

a. 抗酸菌染色陽性
b. 類上皮細胞肉芽腫
c. 敷石様外観
d. 縦走潰瘍
e. 直腸からの連続性病変

問 2. 大動脈の組織像を示す。説明として正しいものはどれか？

a. 内膜は菲薄化している
b. 中膜の外膜側に解離が見られる
c. 解離腔には脂肪組織が見られる
d. 内弾性板は保たれている
e. 外膜に高度の線維化が見られる

問 3. 腎臓の組織像を示す。最も考えられるものはどれか？

a. 半月体形成性糸球体腎炎
b. 膜性腎症
c. アミロイドーシス
d. 糖尿病性腎症
e. 播種性血管内凝固症候群

問 4. 中脳の肉眼像を示す。左が問題となる症例で、右は正常コントロールである。最も考えられる疾患はどれか？

a. 筋萎縮性側索硬化症
b. 多系統萎縮症
c. Ｐｉｃｋ病
d. 多発性硬化症
e. パーキンソン病

問 5. 甲状腺腫瘍の組織像を示す。最も考えられる組織型はどれか？

a. 髄様癌
b. 未分化癌
c. 濾胞癌
d. 濾胞腺腫
e. 乳頭癌

問 6. 新生児剖検例の肺組織である。矢印のような構造（矢印以外にも写真内に多数見られる）を何と呼ぶか？

a. 偽被膜
b. 硝子膜
c. 漿膜
d. 軟膜
e. 羊膜

問 7. 乳幼児の網膜に発生した腫瘍の組織像を示す。この腫瘍に関して誤っているものを選べ。

a. Rb 遺伝子の変異が原因となる
b. ロゼット形成が組織学的な特徴である
c. 両眼に発生することがある
d. 小児に発生する固形腫瘍としては最も頻度が高い
e. 肉眼的に白色調を呈することが多い

問 8. 骨髄穿刺吸引検体のクロットおよび塗抹標本。この腫瘍の臨床所見、検査所見として頻度が低いのはどれか?

a. 単純 X 線写真での骨打ち抜き像

b. M 蛋白血症
c. 高カルシウム血症
d. 腎機能障害
e. 脾腫

問 9. 胃に生じた病変の組織像を示す。最も考えられるものはどれか？
a. 低分化腺癌
b. 管状腺腫
c. 扁平上皮癌
d. 胃潰瘍
e. カルチノイド腫瘍

問 10. アルツハイマー病の高齢者の剖検で得られた脳の免疫染色標本である。正しいものはどれか？
a. この所見は海馬にみられることが多い
b. この写真は Amyloid β の免疫染色である
c. 高齢化に伴いこの疾患は増加傾向にある
d. この写真で褐色に染まる部分は老人斑と呼ばれる
e. a-d の全て正しい

問 11. 心臓の組織像を示す。誤っているものを選べ。
a. 錯綜配列がみられる
b. 間質に線維化がみられる
c. 肥大型心筋症を考える像である
d. 心筋炎の像である
e. 心筋細胞に肥大がみられる

問 12. Pick 病患者の剖検で得られた脳のマクロ像を示す。最も正しいものを選べ。
a. 前頭葉が萎縮している
b. 頭頂葉が萎縮している
c. 後頭葉が萎縮している
d. 脳の全部位がほぼ均等に萎縮している
e. Alzheimer 病と Pick 病では萎縮の目立つ部位はほぼ同じである

問 13. 胃の組織像を示す。最も考えられるものはどれか？
a. 腸上皮化生
b. カルチノイド
c. 管状腺腫
d. 高分化腺癌
e. 低分化腺癌

問 14. 建築業の男性に発生した腫瘍の肉眼像を示す。最も考えられるものはどれか？
a. 大腸癌肺転移
b. 胸腺腫
c. 胸膜悪性中皮腫
d. 肺扁平上皮癌
e. 過誤腫

問 15. 膀胱腫瘍の組織像を示す。最も考えられるものはどれか？
a. 尿路上皮癌
b. 悪性リンパ腫
c. 腺癌
d. セミノーマ
e. 尋常性疣贅

問 16. 60 代女性に発生した肺癌の肉眼像および組織像を示す。この組織型の特徴として適切でないものを選べ。
a. 最も多い組織型である
b. 日本人では EGFR 遺伝子の変異が見られる症例が 4～5 割程度を占める
c. 部位により多彩な組織型を示す
d. 他の組織型に比べて、放射線、化学療法感受性が高い
e. 肺の末梢に発生することが多い

問 17. 10 代男性の骨腫瘍の組織像を示す。この腫

瘍が発生する部位として次のうち最も頻度が高い部位はどこか？

a. 頭蓋骨

b. 大腿骨骨幹部

c. 大腿骨遠位骨幹端部

d. 大腿骨遠位骨端部

e. 肋骨

問 18. 胃に発生した病変の組織像を示す。最も考えられるものはどれか？

a. リンパ腫

b. 印環細胞癌

c. 腺腫

d. 管状腺癌

e. 腸上皮化生

問 19. 唾液腺腫瘍の組織像(弱拡大および強拡大)を示す。この腫瘍の特徴として正しいものを選べ。

a. 唾液腺腫瘍の中で最も頻度が高い

b. 悪性腫瘍である

c. 小児、女性に多い

d. 間質にリンパ組織の増生を伴う

e. 単層性の上皮の増殖が見られる

問 20. 鼻腔内腫瘍の組織像を示す。誤っているものはどれか？

a. 扁平上皮あるいは多列線毛上皮の増殖からなる腫瘍である

b. ポリープ状を呈する

c. まれに悪性化することがある

d. しばしば再発する

e. 骨破壊性の増殖を示すことが多い

問 21. 肝腫瘍の組織像（左上は肉眼像）を示す。この腫瘍に関して誤っているものはどれか？

a. 男性に多い

b. 日本ではＣ型肝炎が背景にあることが多い

c. 腫瘍周囲に被膜形成が見られる

d. しばしば粘液産生を伴う

e. 糖尿病や高血圧などの生活習慣病との関連が近年注目されている

問 22. 60 代男性の顔面皮膚腫瘍の組織像を示す。最も考えられるものはどれか？

a. 母斑細胞性母斑

b. 基底細胞癌

c. 刺青

d. 扁平上皮癌

e. 悪性黒色腫

問 23. 肝腫瘍の組織像（左上は肉眼像）を示す。最も考えられるものはどれか？

a. 肝細胞癌

b. 肝内胆管癌（胆管細胞癌）

c. 神経内分泌腫瘍

d. 移行上皮癌

e. 悪性黒色腫

問 24. 脊髄腫瘍の組織像を示す。最も考えられるものはどれか？

a. 神経鞘腫

b. 神経線維腫

c. 髄膜皮性髄膜腫

d. 膠芽腫

e. 悪性末梢神経鞘腫瘍

問 25. 双胎妊娠の胎盤で、二児の羊膜腔を隔てていた膜の部分の組織標本である。膜性について正しいものはどれか？

a. 一絨毛膜一羊膜

b. 一絨毛膜二羊膜

c. 二絨毛膜二羊膜

d. a-c の全て正しい

e. a-c 全て誤りである

問 26. 前立腺腫瘍の組織像を示す。この腫瘍の特徴として誤っているものはどれか？

a. 基底細胞の消失が見られる

b. 腺癌である

c. 手術以外にホルモン療法や小線源治療なども行われる

d. 若年男性に頻度の高い腫瘍である

e. 血中の PSA 値測定はスクリーニングに用いられる

問 27. 60 代男性の腎腫瘍の組織像を示す。肉眼像にどのような色調を呈することが多いか？

a. 白色

b. 灰色

c. 茶褐色

d. 黄色

e. 緑色

問 28. ある肝疾患患者の肝臓の組織（門脈域）を示す。写真の中で消失している構造物とその原因疾患との組み合わせで正しいものはどれか？

a. 門脈－特発性門脈圧亢進症

b. 胆管－原発性胆汁性肝硬変

c. 動脈－Graft-versus-host disease

d. リンパ球－無ガンマグロブリン血症

e. 肝細胞－劇症肝炎

問 29. 4 歳男児の小脳虫部腫瘍の組織像（右下は拡大図）を示す。最も考えられるものはどれか？

a. 髄膜腫

b. 髄芽腫

c. 中枢性神経細胞腫

d. 悪性リンパ腫

e. 上衣腫

問 30. 20 代男性の小脳腫瘍の組織像を示す。最も考えられるものはどれか？

a. 血管芽腫

b. 髄芽腫

c. 膠芽腫

d. 神経芽腫

e. 網膜芽腫

問 31. 外陰部皮膚病変の組織像を示す。最も考えられるものはどれか？

a. 乳房外 Paget 病

b. 尖圭コンジローマ

c. 悪性黒色腫

d. 日光角化症

e. 母斑細胞性母斑

問 32. 皮膚の組織像を示す。所見として誤っているものはどれか？

a. 顆粒層の菲薄化、消失

b. 表皮突起の規則的な延長

c. Munro 微小膿瘍

d. Pautrier 微小膿瘍

e. 真皮上層のリンパ球浸潤

問 33. 子宮体部の腫瘍の組織像を示す。最も考えられるものはどれか？

a. 子宮内膜間質肉腫

b. 平滑筋腫

c. 平滑筋肉腫

d. 神経鞘腫

e. 胎児型横紋筋肉腫

問 34. 卵巣腫瘍の肉眼像および組織像を示す。最も考えられるものはどれか？

a. 明細胞腺癌

b. 類内膜腺癌

c. 卵黄嚢腫瘍

d. 線維腫

e. 成人型顆粒膜細胞腫

問 35. 水疱性角膜炎の組織像を示す。水疱が形成

されている部位は次のうちどれか？
a. デスメ膜と実質層の間
b. 実質層内
c. 実質層とボーマン膜の間
d. ボーマン膜と上皮の間
e. 上皮内

問 36. 急性大動脈解離で死亡した剖検例の腎臓の組織像を示す。この写真に認められるものはどれか？
a. フィブリン血栓
b. コレステリン結晶塞栓
c. 血小板血栓
d. アミロイド沈着
e. a-d のすべて

問 37. 骨髄移植後、下痢を来した症例の大腸生検の組織像を示す。最も考えられるものはどれか？
a. サイトメガロウイルス腸炎
b. アメーバ赤痢
c. Graft-versus-host disease
d. 偽膜性腸炎
e. 潰瘍性大腸炎

問 38. 眼瞼腫瘍の組織像を示す。SudanⅢ染色で橙赤色に陽性となっている物質は何か？
a. グリコーゲン
b. 脂肪
c. 角化物
d. 粘液
e. 血液

問 39. 悪性リンパ腫の組織像を示す。免疫染色を行うとびまん性に cyclinD1 が陽性となる。この腫瘍について誤っているものはどれか？
a. CD3 陽性である
b. CD5 陽性である
c. CD20 陽性である
d. t(11;14)(q13;q32)転座陽性である
e. 腫瘍内に pink macrophage が見られる

問 40. 食道腫瘍の組織像を示す。この腫瘍の特徴として正しいものを一つ選べ。
a. 良性腫瘍である
b. 腺癌である
c. 喫煙や飲酒が危険因子となる
d. 男性より女性に多い
e. 放射線治療は無効である

問 41. 肺に認められた病原体の組織像(Grocott 染色)を示す。推定される病原体はどれか？
a. カンジダ
b. クリプトコッカス
c. サイトメガロウイルス
d. アスペルギルス
e. 単純ヘルペスウイルス

問 42. 60 代男性、大腿骨頭の肉眼像および組織像を示す。この疾患の特徴として適切でないのはどれか？
a. 加齢ともに頻度が増加する
b. 軟骨下骨の硬化とともに関節軟骨の肥厚が認められる
c. 軟骨下骨のう胞形成がみられることがある
d. 画像上、関節裂隙の狭小化が認められる
e. 膝関節にも生じる

問 43. 5cm 大の乳腺腫瘤の組織像である。最も考えられるものはどれか？
a. 浸潤性乳管癌
b. 乳管内乳頭腫
c. 乳腺症
d. 非浸潤性乳管癌
e. 葉状腫瘍

問 44. 直腸に発生した腫瘍の組織像を示す。この

腫瘍の診断に有用でない染色を選べ。
a. Synaptophysin 免疫染色
b. Chromogranin A 免疫染色
c. CD56(NCAM)免疫染色
d. Grimelius 染色
e. S-100 免疫染色

問 45. 腎臓の組織像（PAM 染色）を示す。矢印の示すものは何か?
a. Spike 形成
b. Fibrin cap
c. IgA
d. 半月体形成
e. capsular drop

問 46. 悪性リンパ腫の組織像を示す。誤っているものはどれか？
a. この写真に見られる細胞の半数以上が腫瘍細胞である
b. 腫瘍細胞は CD30 陽性である
c. 腫瘍細胞は CD15 陽性である
d. 腫瘍細胞に Epstein-Barr virus の感染が見られる症例もある
e. 20 代と 60 代に発症のピークがある

問 47. 満期産胎盤の組織像である。写真中に観察されないものはどれか？
a. 栄養膜細胞
b. 絨毛組織
c. 胎児赤血球
d. 母体赤血球
e. 脱落膜組織

問 48. 唾液腺腫瘍の組織像を示す。この疾患の特徴として適切でないものはどれか？
a. 再発や転移は稀である
b. 悪性腫瘍である
c. 神経周囲への浸潤が高率に見られる
d. 篩状構造、偽腺腔構造や充実性胞巣を形成して増殖する
e. 痛みや顔面神経麻痺を伴うことがしばしばある

問 49. 高齢男性の頭皮病変の組織像を示す。免疫染色で CD31 陽性であった。不適切なものはどれか？
a. 高齢者の頭皮が好発部位の一つである
b. 血管内皮細胞由来の悪性腫瘍である
c. 大多数の例で ALK 遺伝子の転座がみられる
d. 高頻度に肺転移をきたす
e. リンパ浮腫や放射線照射後に発生しうる

問 50. 精巣腫瘍の組織像を示す。最も考えられるものはどれか？
a. セミノーマ
b. リンパ腫
c. 胎児性癌
d. 卵黄嚢腫瘍
e. 奇形腫

(問 51 からはスライドなし)

問 51. ケニア出身の 4 歳男児が急激な下顎腫脹を訴えている。腫大したリンパ節からの生検では、CD20 陽性の単調な異型リンパ球増殖がみられ、無数の細胞分裂像、および核破砕物を貪食した多数の組織球を伴っている。最も考えられる診断はどれか？
a ホジキン病
b 濾胞リンパ腫
c Burkitt リンパ腫
d マントル細胞リンパ腫
e MALT リンパ腫

問 52. 急激な胸部痛と息切れを呈した 74 歳の女

性．心臓カテーテル検査では，左冠動脈前下行枝が閉塞を示している．臨床検査と心電図では，急性心筋梗塞に矛盾がない所見である．4週間後に，おかされた心筋に主に見られる組織所見は以下のうちどれか？

a　心筋細胞の凝固壊死
b　膠原線維の豊富な瘢痕組織
c　肉芽腫性炎症
d　好中球と壊死性破片物
e　ほぼ正常の心筋が再生している

問 53．50 歳女性．主訴は左上肢の時おりの腫脹．2 年前に乳癌のため乳房切除の既往歴あり．この患者の左上肢腫脹の原因として，下記のうちどれが最も考えられるか？

a　感染症
b　コロイド浸透圧亢進
c　リンパ管閉塞
d　血栓性静脈炎
e　静脈瘤

問 54．68 歳男性。ここ 2 週間腹部不快を感じる。診察すると臍近傍に拍動が認められる。CT スキャンにより腹部大動脈に限局性の拡張・石灰化がみられる。腹部腫瘤の原因として最も可能性の高い診断は次のうちどれか？

a　血管炎
b　アテローム性動脈硬化症
c　嚢胞性中膜壊死
d　血管肉腫
e　血栓による塞栓症

問 55．両親が右精巣腫瘤に気づき病院を訪れた 2 歳男児。除睾術が施行された。病理検査により、糸球体様の Schiller-Duval 小体の形成を伴う腫瘍が認められた。腫瘍再発を監視するために最も有用な血清マーカーは、以下のうちどれか？

a　CA-125
b　CEA
c　α - フェトプロテイン（AFP）
d　エストロゲン
e　ヒト絨毛性ゴナドトロピン（hCG）

問 56．36 歳女性。6 ヶ月にわたり、全身掻痒感、体重減少、易疲労感を来たしていた。理学所見では軽度の黄疸、脂肪便がみられた。高コレステロール（350mg/dL）、血清アルカリフォスファターゼ上昇（240U/L）を認めたが、ＡＳＴ、ＡＬＴは正常範囲内。胆管造影で閉塞所見なし。抗ミトコンドリア抗体陽性、抗核抗体陰性。この患者の肝生検でみられる組織所見として最も適切なものはどれか？

a　中心静脈周囲の線維化
b　胆管細胞癌
c　ヘモジデローシス
d　肝内胆管傷害
e　大滴性脂肪変性

問 57．22 歳女性の卵巣腫瘍が切除された．この手術材料は直径 10cm 大で，嚢胞状であった．嚢胞の内腔には黒い毛髪と脂状物質が含まれていた．嚢胞壁の組織学的検索では，皮膚，軟骨，脳，粘液性腺上皮を含む様々な成熟組織が認められた．診断は何か？

a　子宮外妊娠
b　軟骨腫
c　過誤腫
d　卵巣癌
e　成熟のう胞奇形腫

問 58．喫煙歴のある 56 歳男性が，嚥下困難と嗄声を訴える．喉頭鏡検査で，2cm 大の喉頭部腫瘤が明らかになった．この腫瘤が悪性の新生物であれば，最も頻度の高い組織学的診断は以下のどれか？

a　腺癌

b　平滑筋肉腫
c　小細胞癌
d　扁平上皮癌
e　尿路上皮（移行上皮）癌

問 59．5 歳の女児。両親が血便に気づき受診。口唇、粘膜皮膚の色素沈着を認めた。大腸内視鏡検査では、多発する小から中等大のポリープを認めた。病理学的検索では過誤腫であった。最も考えられる診断はどれか？
a　腺癌
b　過形成性ポリープ
c　Peutz-Jeghers ポリープ
d　管状腺腫
e　若年性ポリープ

問 60．潰瘍性大腸炎に長期罹患した 48 歳の女性が，貧血と息切れ症状を呈する．検査では血中 CEA の上昇が見られる．胸部 X 線写真では両肺に多発する腫瘤状陰影が見られる．肺の結節の最も可能性のある組織学的診断は何か？
a　肺乳頭状腺癌
b　細気管支肺胞上皮癌
c　好酸球性肉芽腫
d　大細胞型未分化癌
e　転移性腺癌

問 61．69 歳男性．視覚障害と視力低下にて救急室へ搬送される．理学的検査では失語症と右半身片麻痺，両側に網膜出血が認められ，左側中大脳動脈の血栓塞栓と網膜動脈の小塞栓が疑われる．この患者において，これら塞栓の発生源として最も考えられる解剖学的部位はどれか？
a　副腎
b　深部下肢静脈
c　心臓
d　肝臓
e　肺

問 62．20 歳女性。母親、母方のおば、母方の祖母が乳癌に罹患しており、自分が乳癌になりやすい遺伝的素因を持っているかどうか、知りたがっている。患者の質問に対する答えとして、次の遺伝子における突然変異の検査のうち、どれが最も適切か？
a　*BRCA1/2*
b　*c-myc*
c　エストロゲン受容体
d　*HER2*
e　*Rb-1*

問 63．40 歳女性に 5 年間にわたり月経困難症が出現．子宮摘出検体には広範囲にわたる腺筋症を認めた．組織所見は次のどれか？
a　腺上皮細胞の良性腫瘍
b　筋層内に子宮内膜腺と間質の異所性出現
c　子宮内膜上皮内腫瘍
d　不全流産に続発したトロホブラスト過形成
e　平滑筋からなる子宮の前癌病変

問 64．80 歳男性。右膝の有痛性腫脹を 2 週間生じている。関節液検査では、多数の好中球と菱形の結晶が採取された。化学的解析ではピロリン酸カルシウムからなる結晶と判明した。最も考えられる診断はどれか？
a　強直性脊椎炎
b　痛風
c　感染性関節炎
d　偽痛風
e　関節リウマチ

問 65．22 歳女性が、2 時間前からの急性腹痛と膣出血を訴えて救急室を訪れた。バイタルサインは正常であった。診察では、膣口からのじわじわとした出血が認められた。腹腔鏡では、出血と破裂を伴う腫大した左卵管が認められた。この患者の

出血の原因として最も考えられるのはどれか？
a　卵管ポリープ梗塞
b　筋層内平滑筋腫
c　卵管腺癌
d　絨毛癌
e　子宮外妊娠

問 66.　60 歳女性．3 ヶ月前に乳房腫瘤に気づいた．マンモグラフィーでは直径 8cm，境界明瞭な腫瘤．乳腺生検では肉腫様間質の増生，豊富な核分裂像，良性の立方上皮成分がみられた．最も適切な診断はどれか？
a　線維腺腫
b　髄様癌
c　Paget 病
d　葉状腫瘍
e　管状癌

問 67. 24 歳男性。急性イレウス症状のため、救急搬送。体温 38 度、呼吸数 25/min、血圧 120/80mmHg。右下腹部に腫瘤が見られる。腹腔鏡検査では、腸管の多数の非連続性の狭窄と、小腸への瘻管を認めた。診断として最も考えられるものは以下のうちどれか？
a　腺癌
b　Crohn 病
c　潰瘍性大腸炎
d　偽膜性腸炎
e　カルチノイド腫瘍

問 68. 55 歳男性．高度な筋力低下と眼瞼下垂を訴える．症状は反復動作で悪化するが，短時間の休憩により回復する．胸部 X 線検査で，前縦隔腫瘤がみられる．最も可能性の高い病変は以下のうちどれか？
a　B 細胞性リンパ腫
b　Hodgkin リンパ腫
c　転移性癌
d　肺の小細胞癌
e　胸腺腫

問 69. 40 歳女性の腹囲が 6 か月で増加した．婦人科検査では大きな両側性卵巣腫瘍が明らかになった．両側卵巣切除術が施行された．病理診断は，”Krukenberg 腫瘍”であった．次に行う検査としては，どれが最も診断的意義が高いか？
a　血清α-フェトプロテイン値
b　子宮頚部生検と子宮内膜掻破
c　腹腔鏡
d　血清ヒト絨毛性ゴナドトロピン値
e　胃内視鏡

問 70. 45 歳女性．全身倦怠感と顔面の皮膚緊張の増加を主訴に受診。また、寒冷曝露により手指の先端で断続痛を認める。理学的検査では、仮面様顔貌と手指の浮腫を示す。血清学的検査では抗核抗体陽性、抗 Scl-70 抗体陽性である。以下のうち、この患者で予想される消化器兆候あるいは疾患はどれか？
a　食道腺癌
b　嚥下障害
c　食道破裂
d　食道静脈瘤
e　食道扁平上皮癌

1

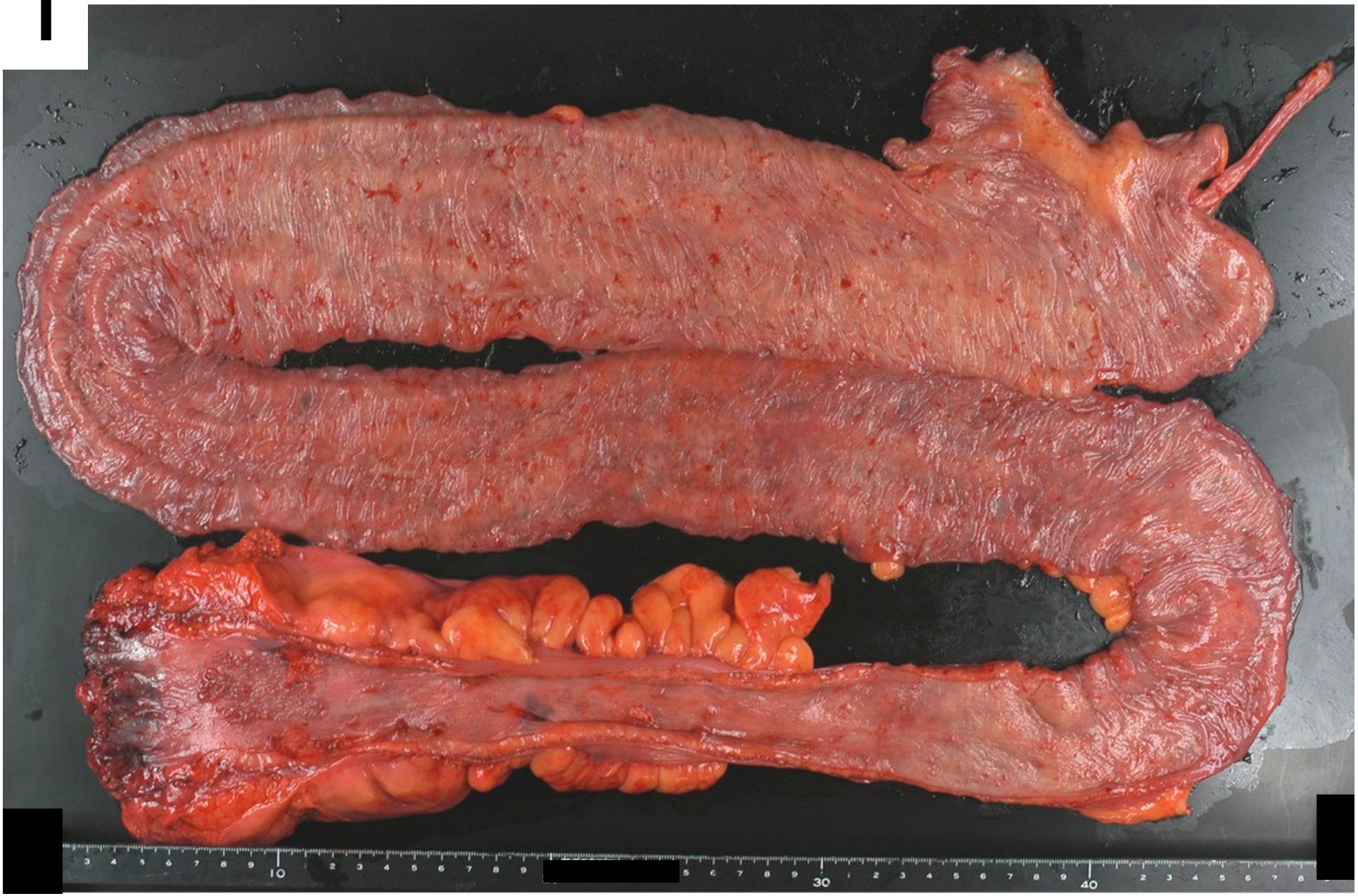

2

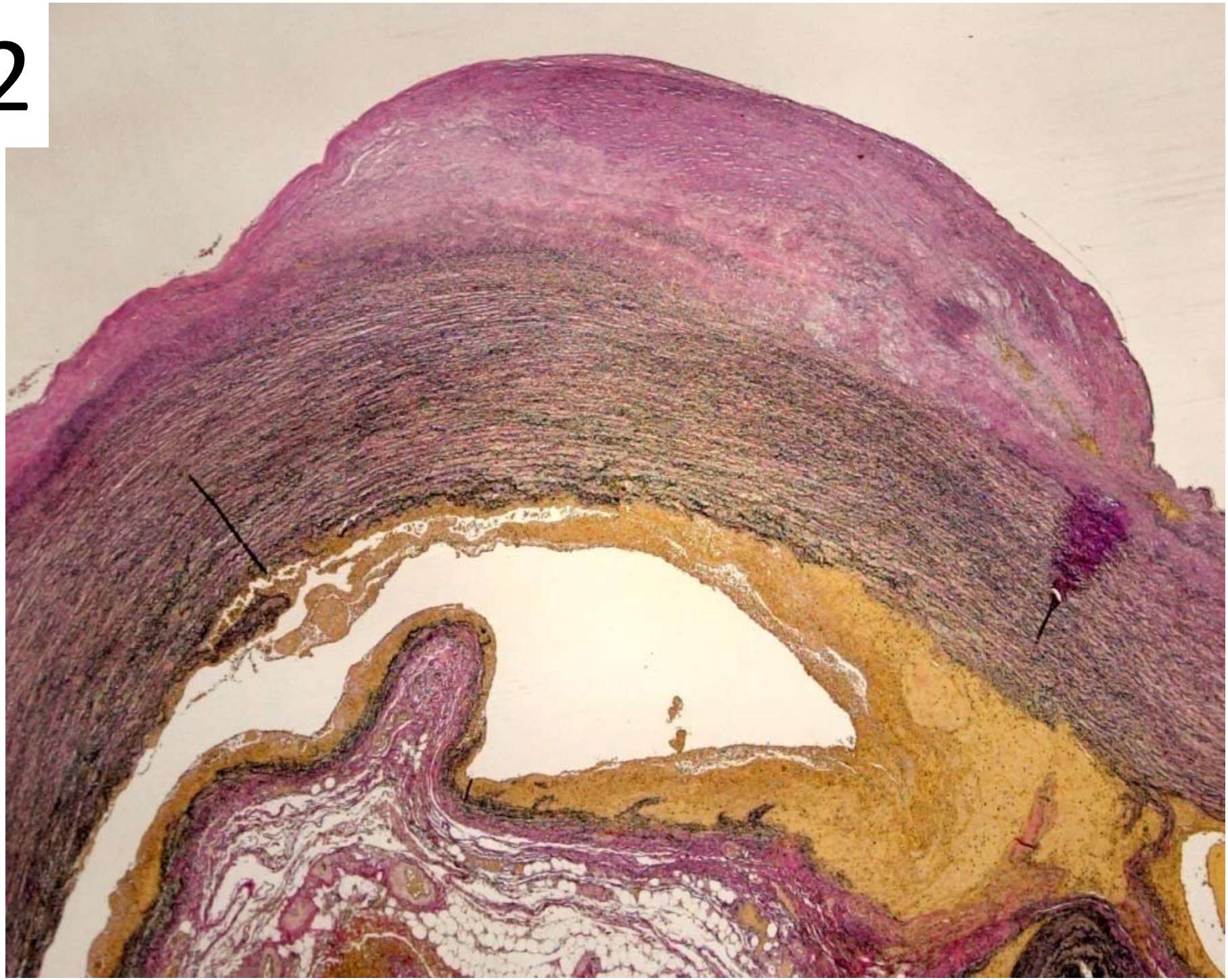

3

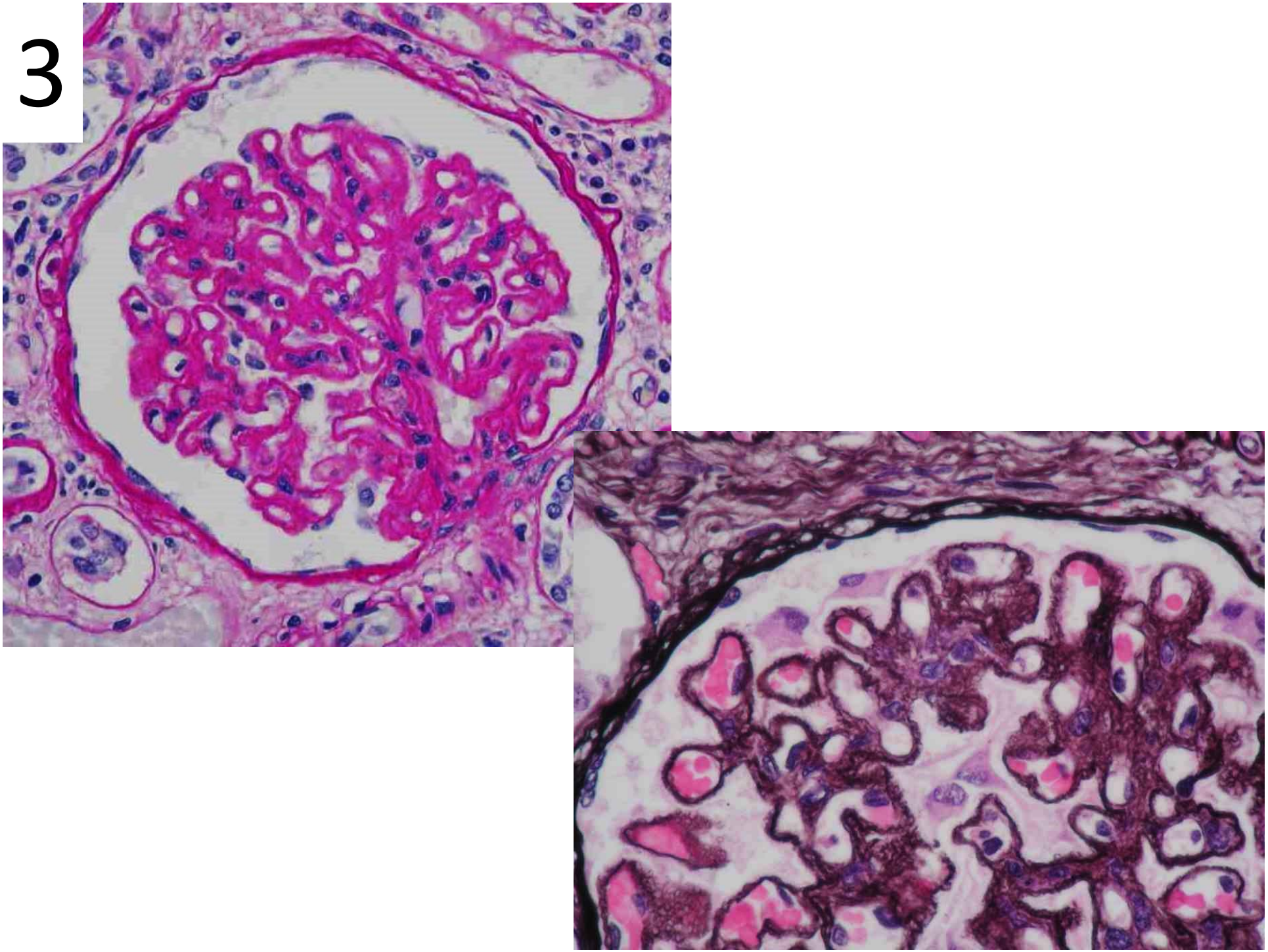

4

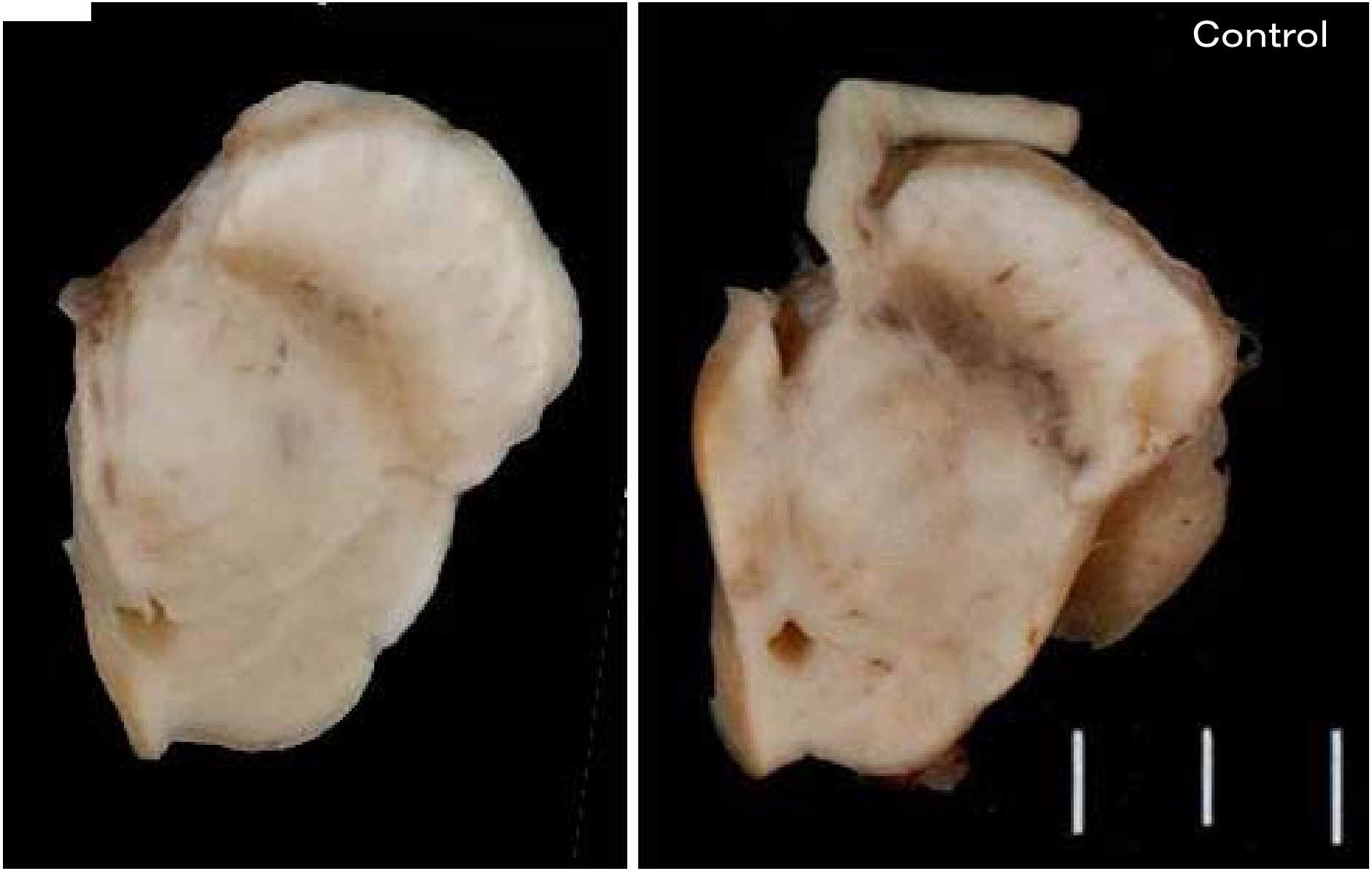

5

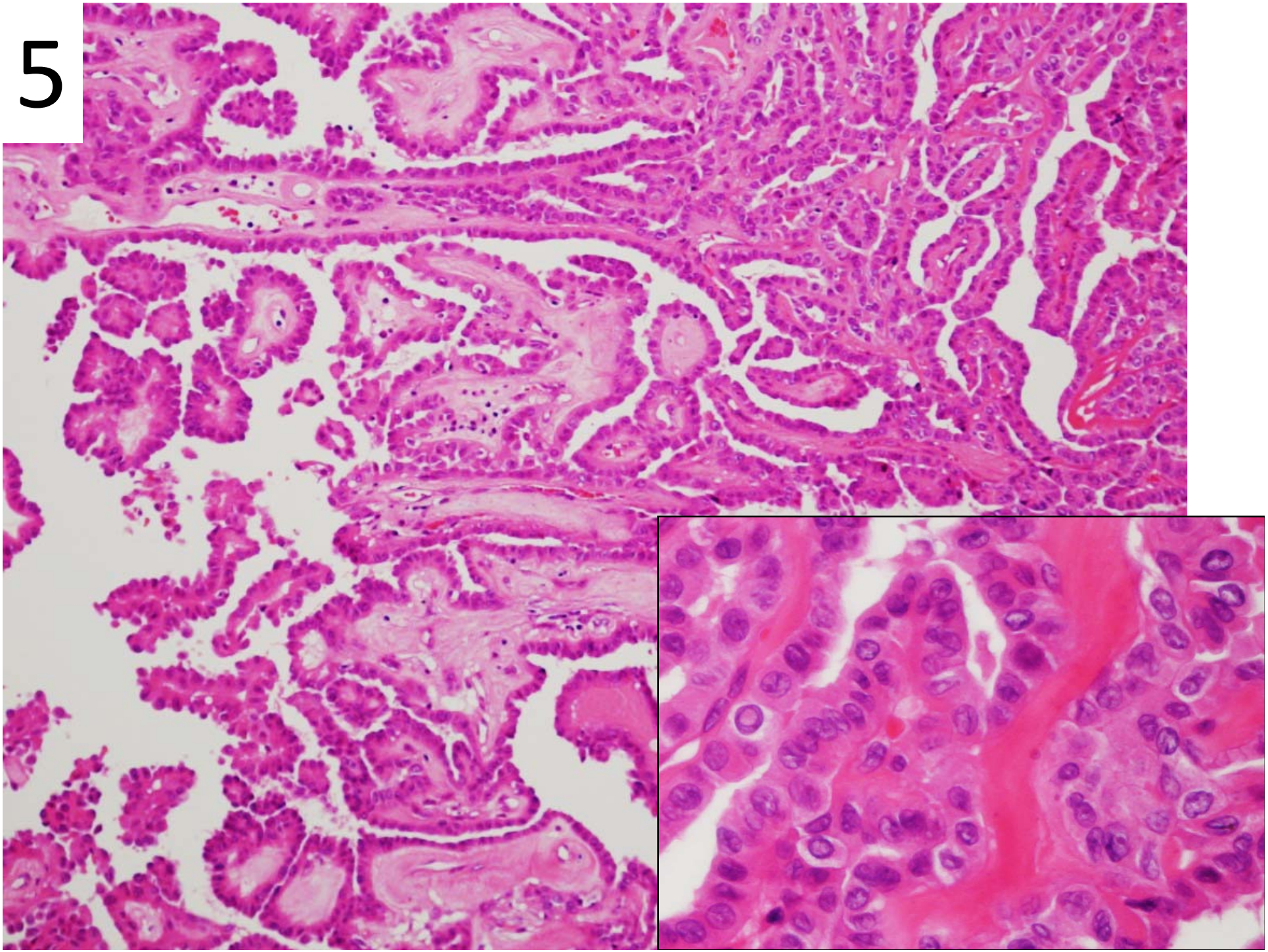

6

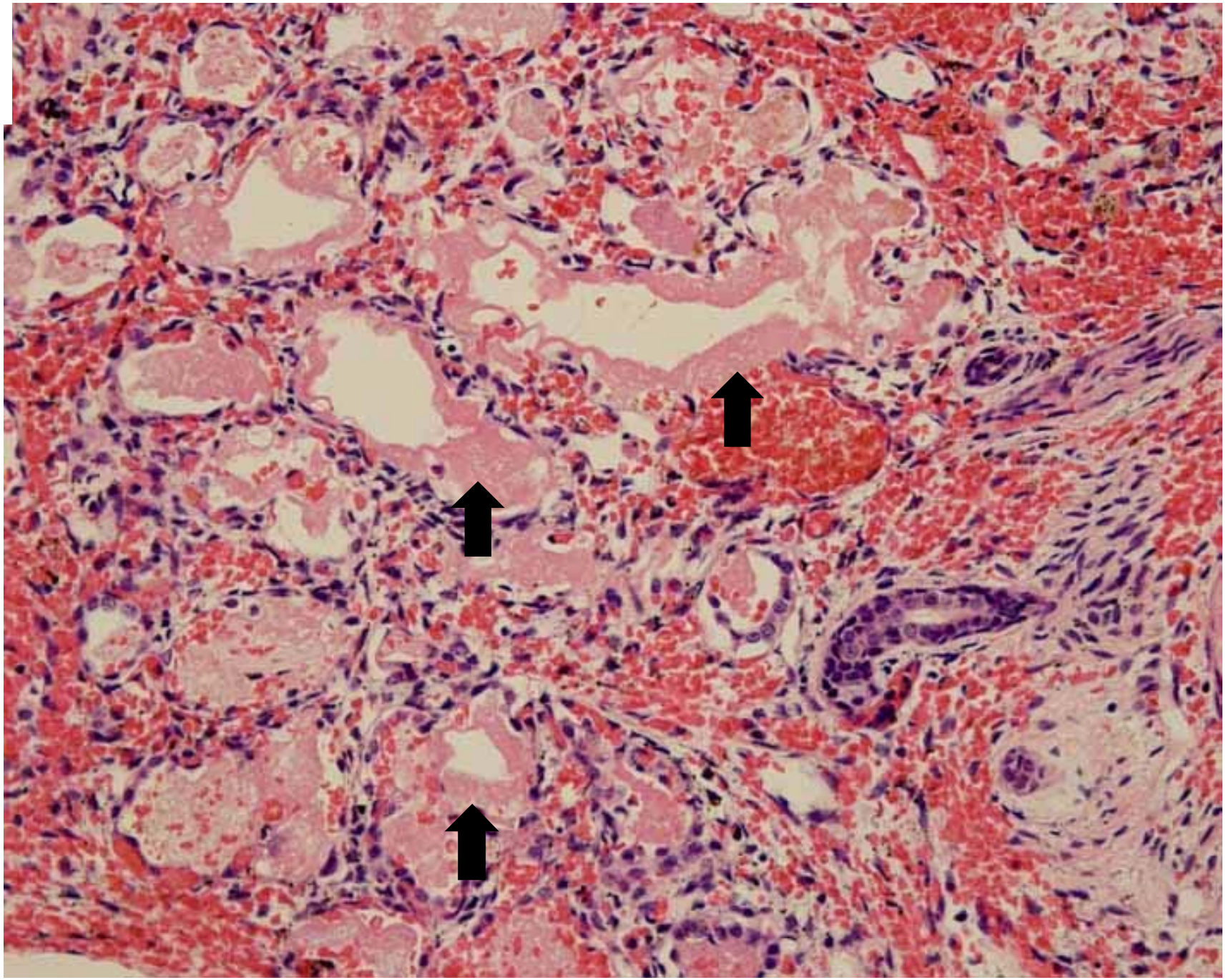

7

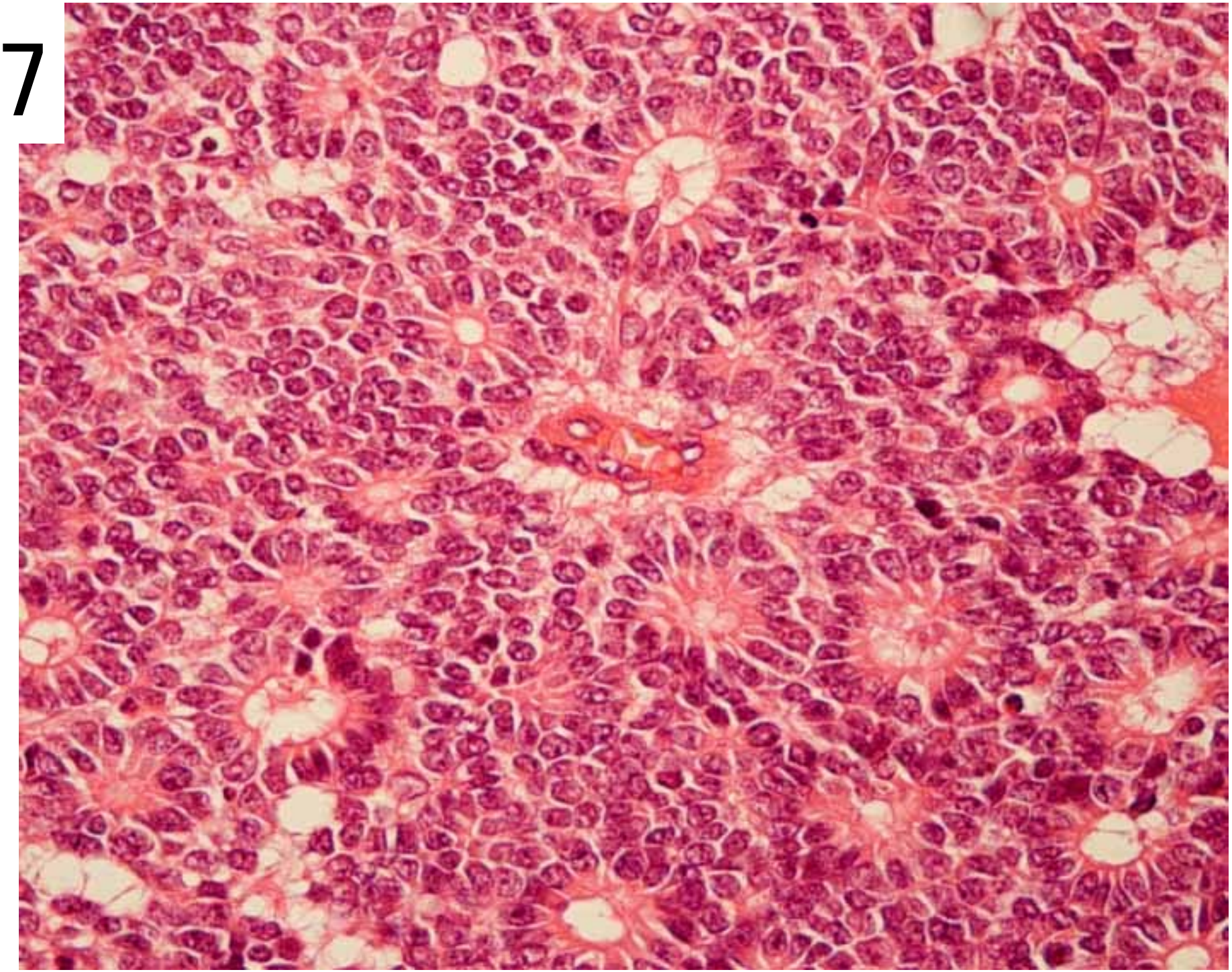

8

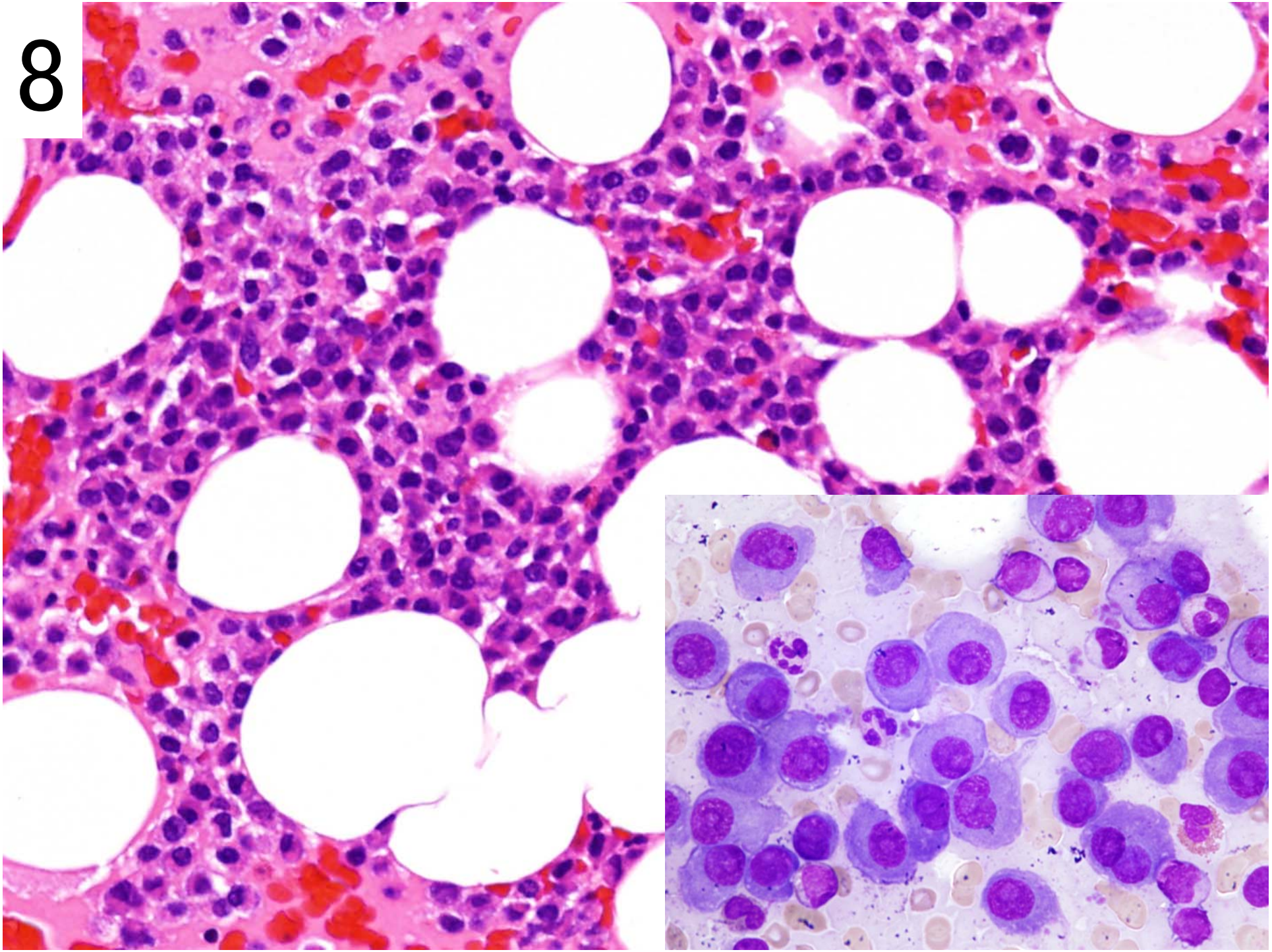

9

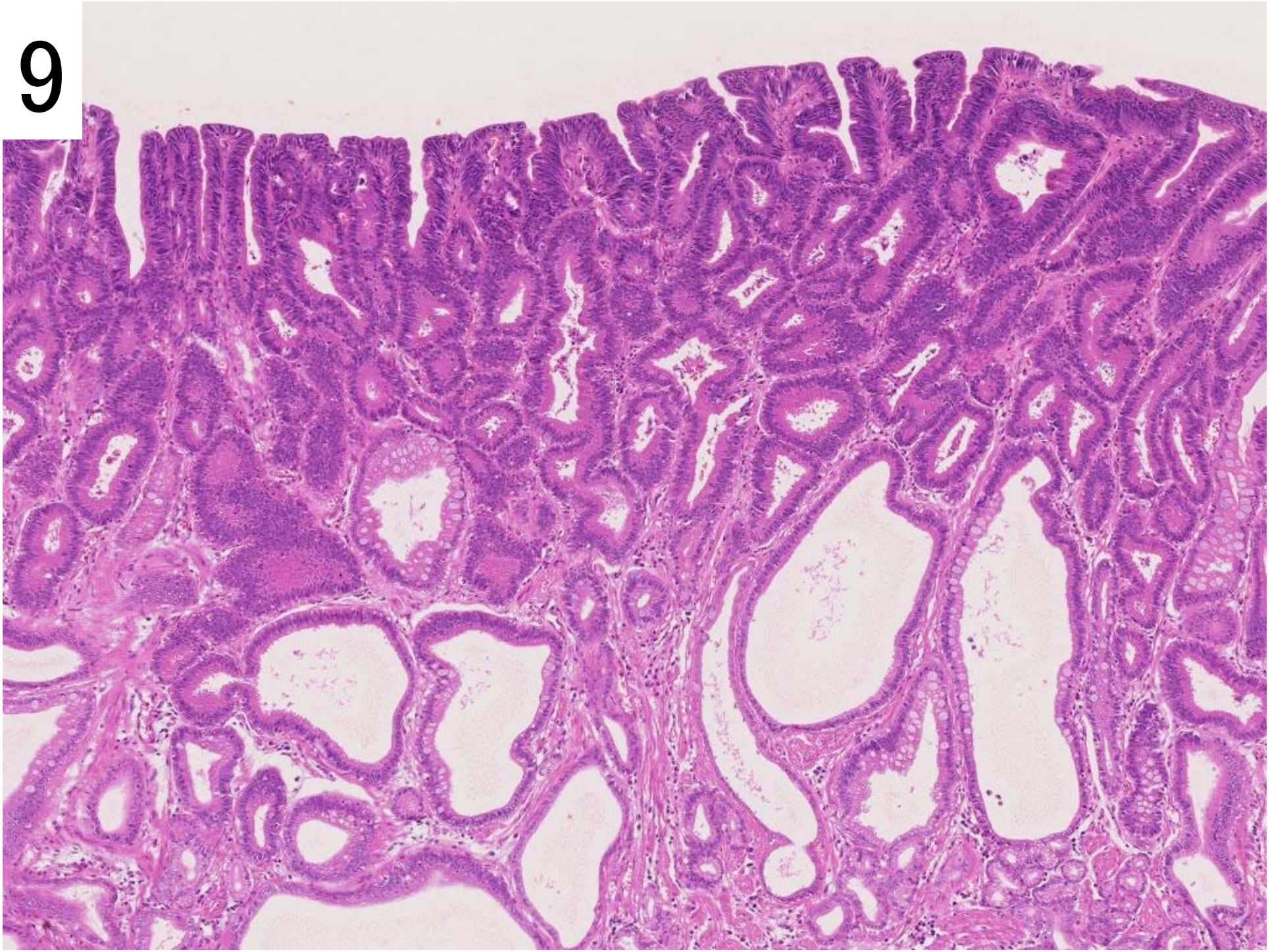

10

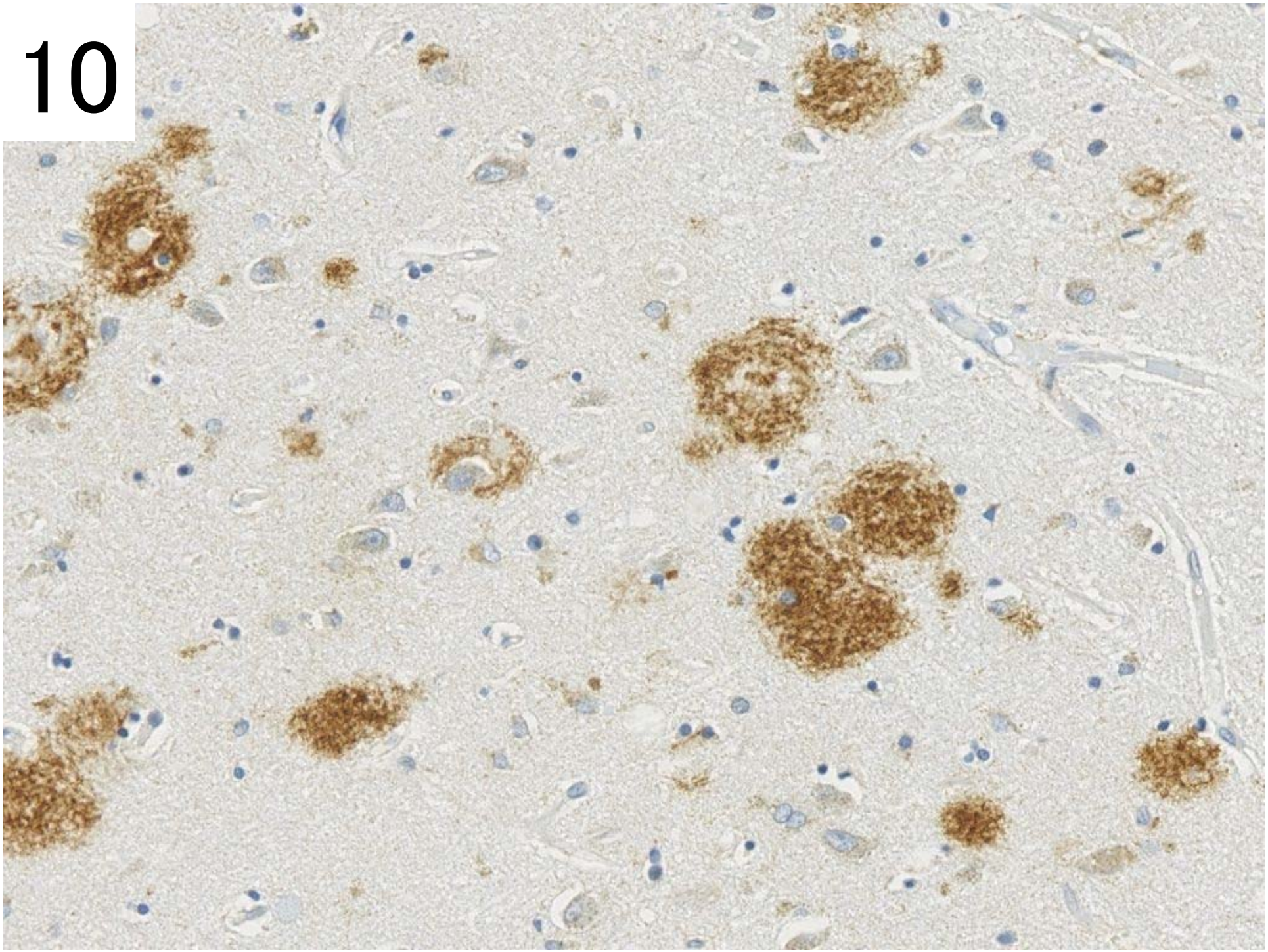

11

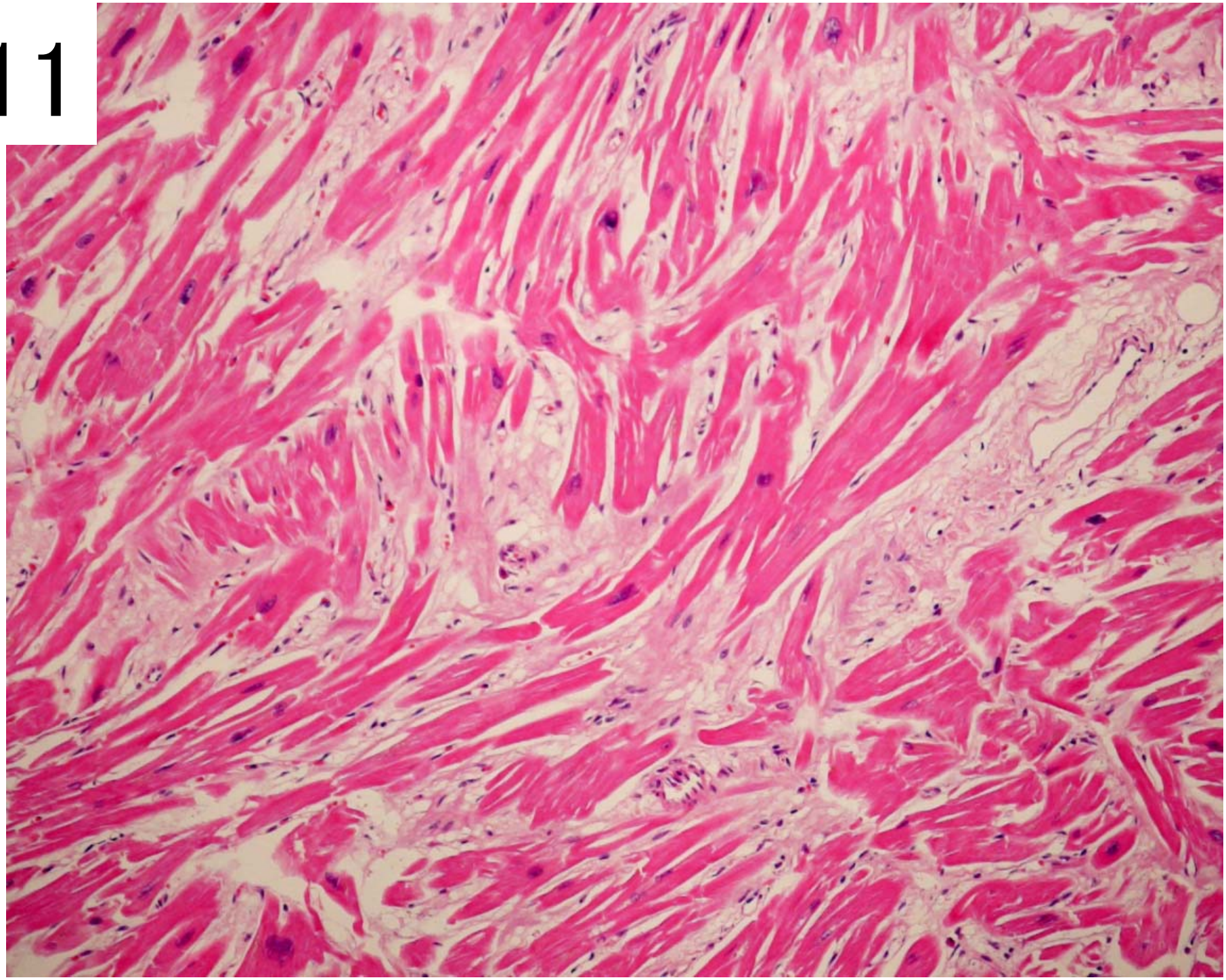

12

13

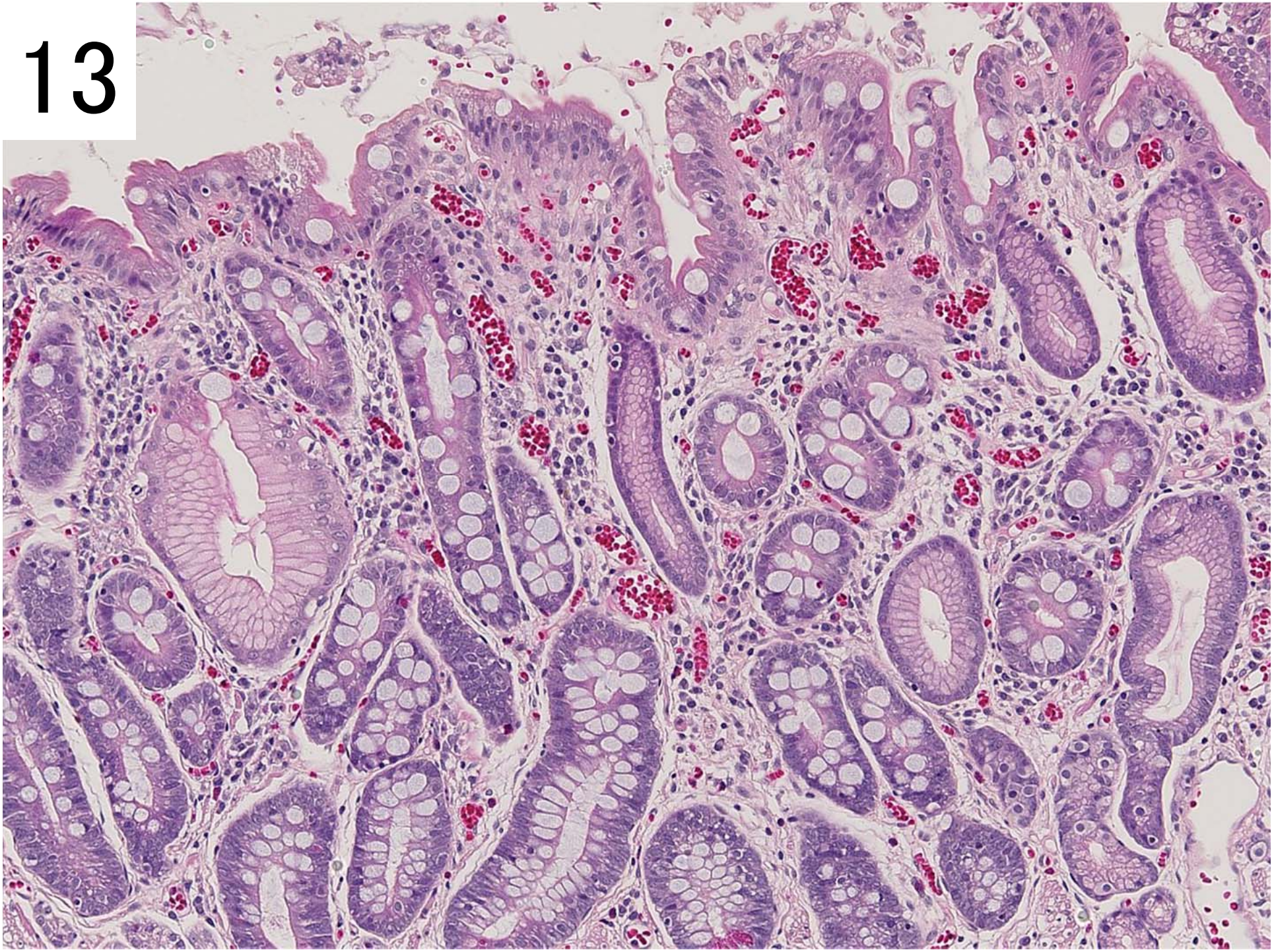

14

15

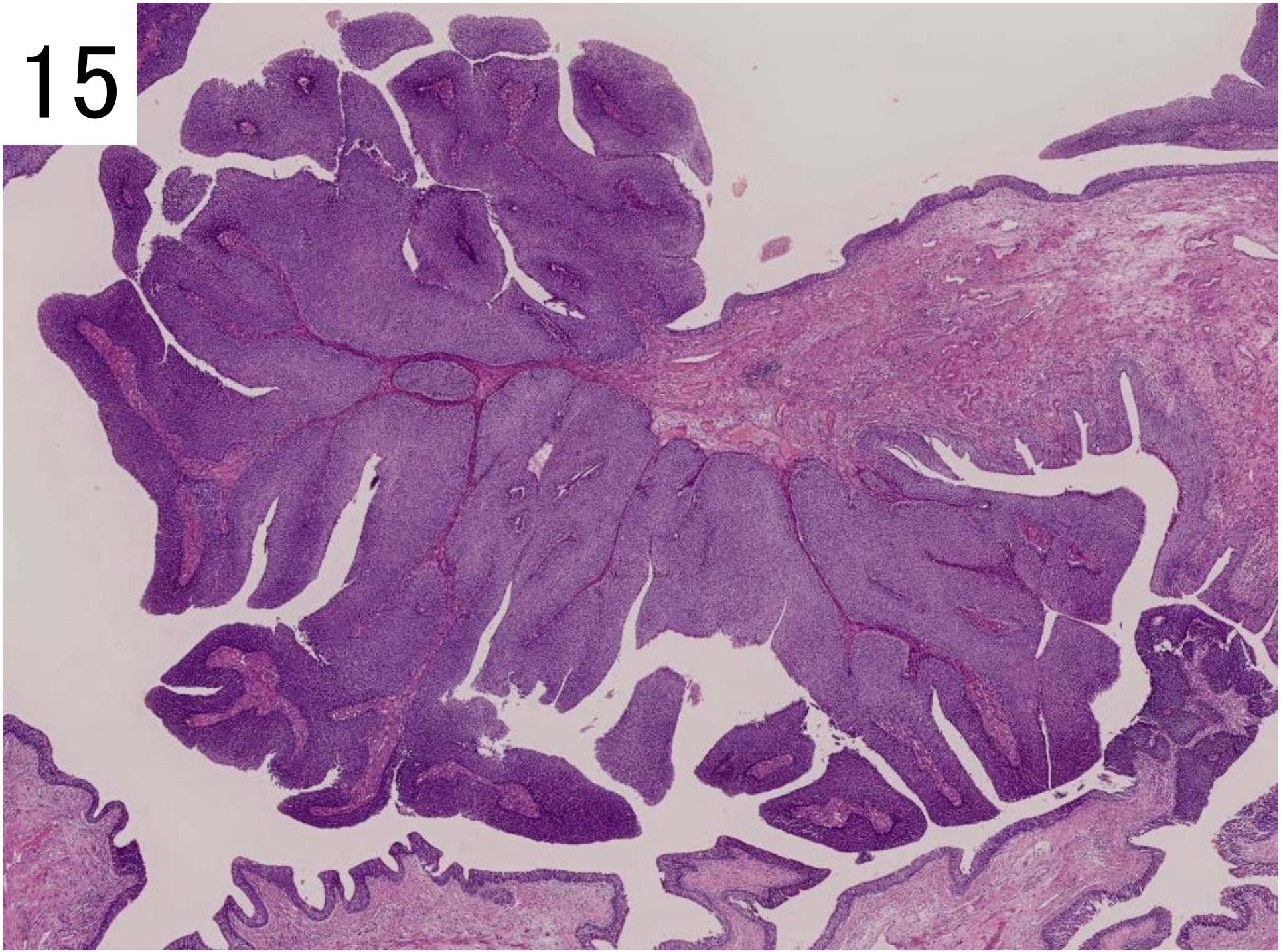

16

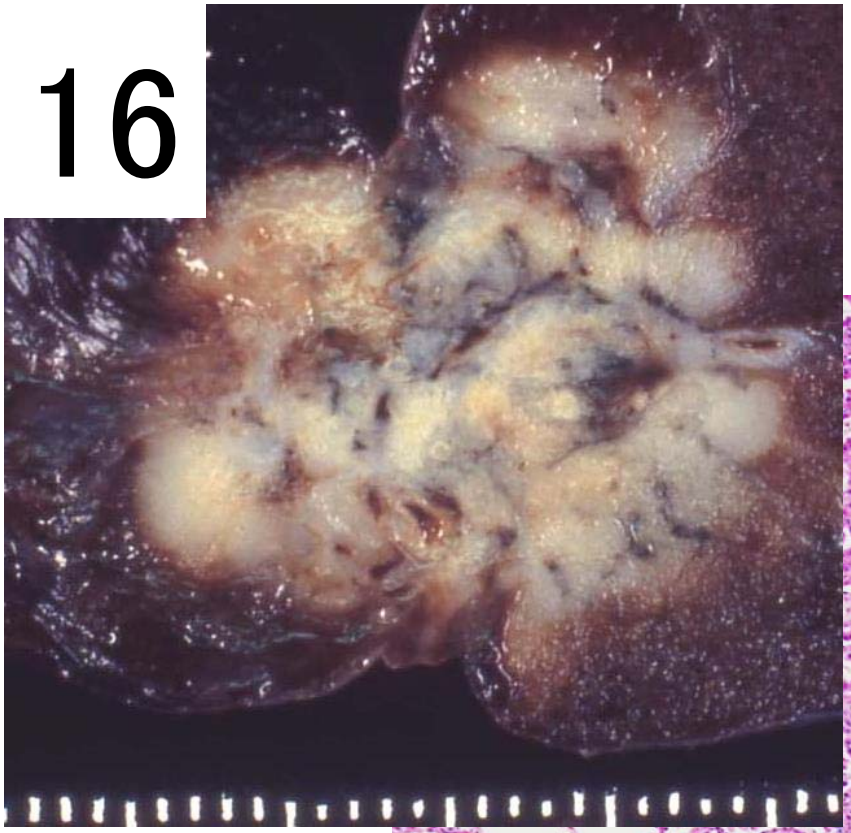

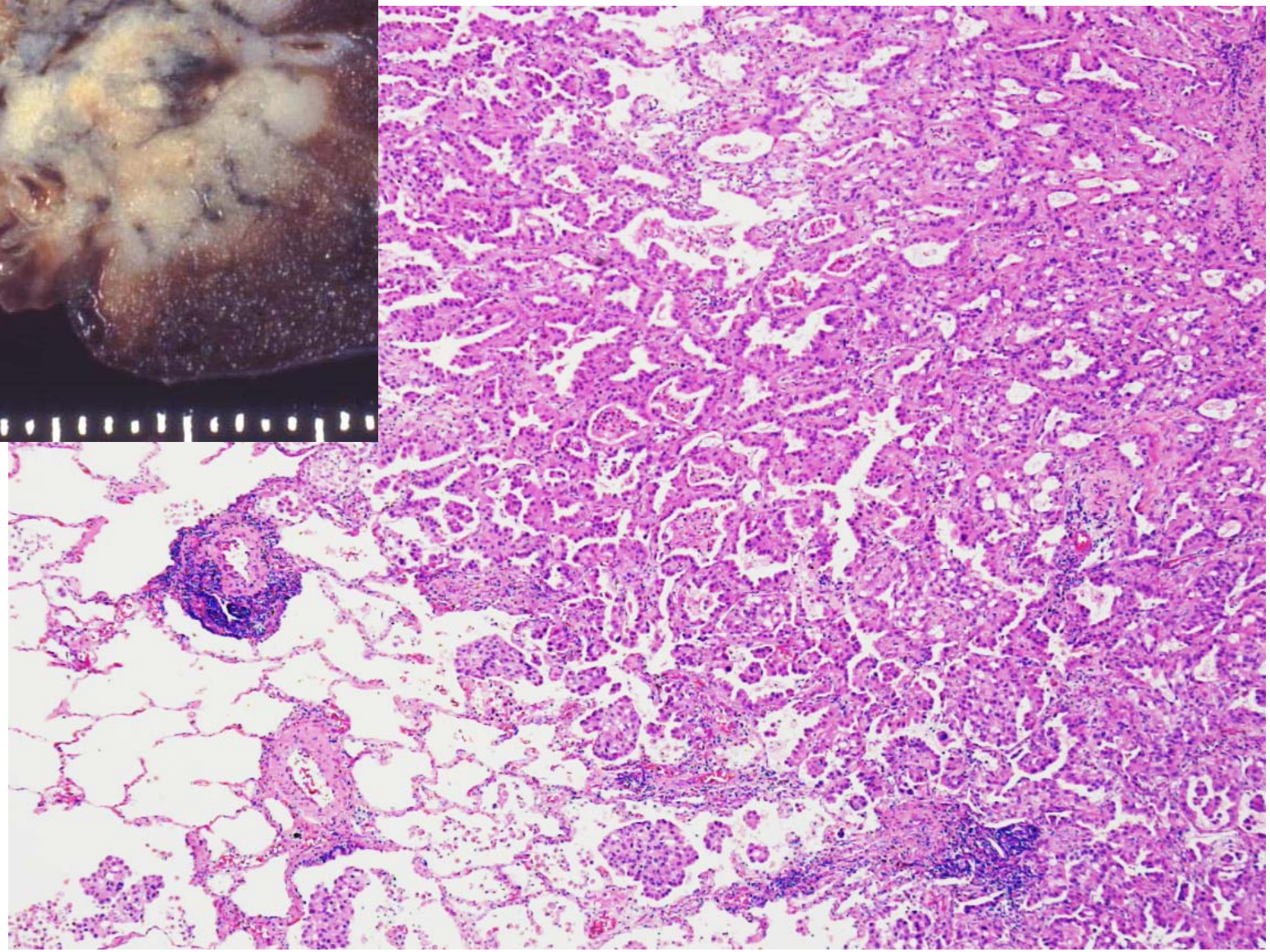

17

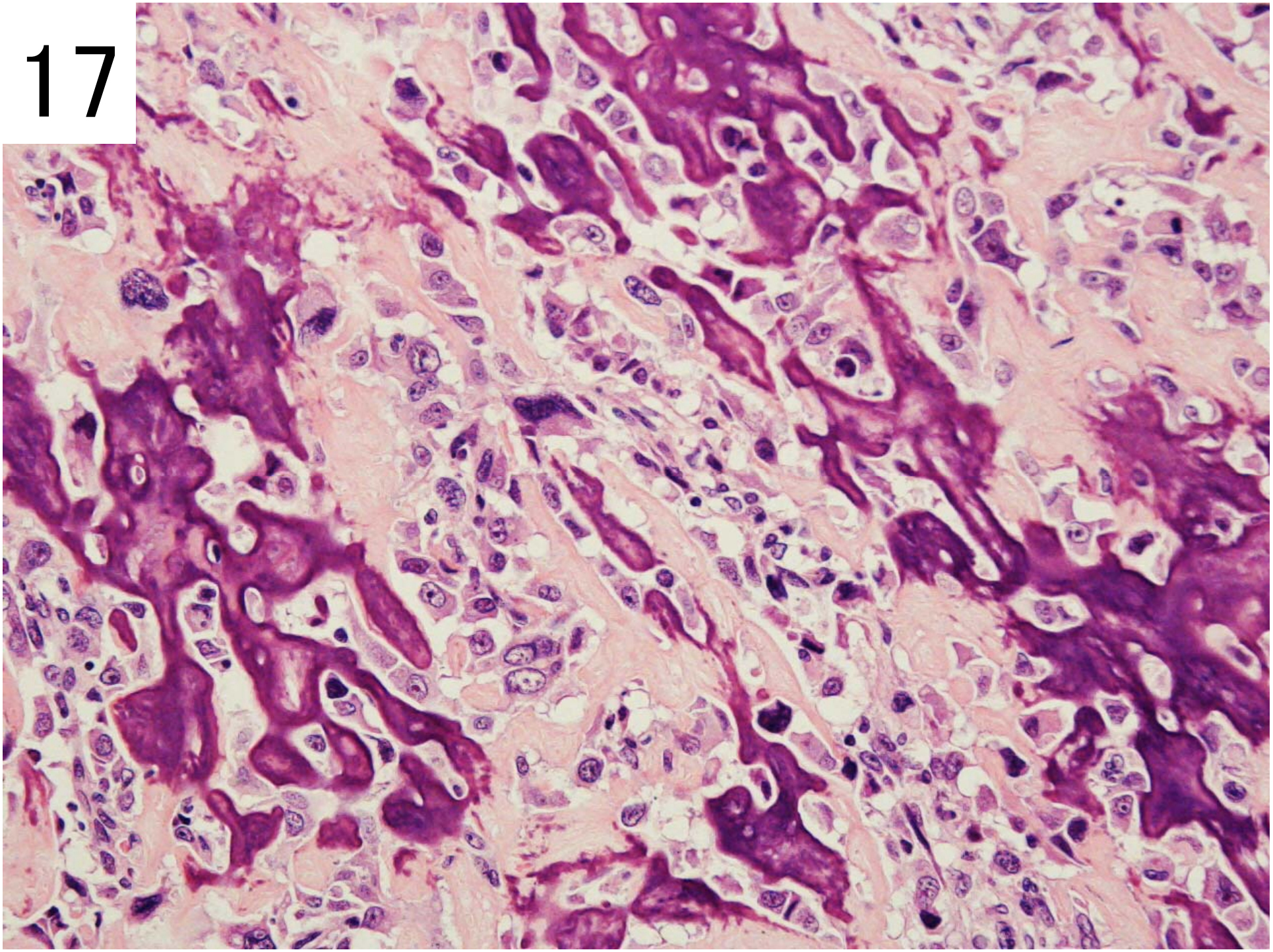

18

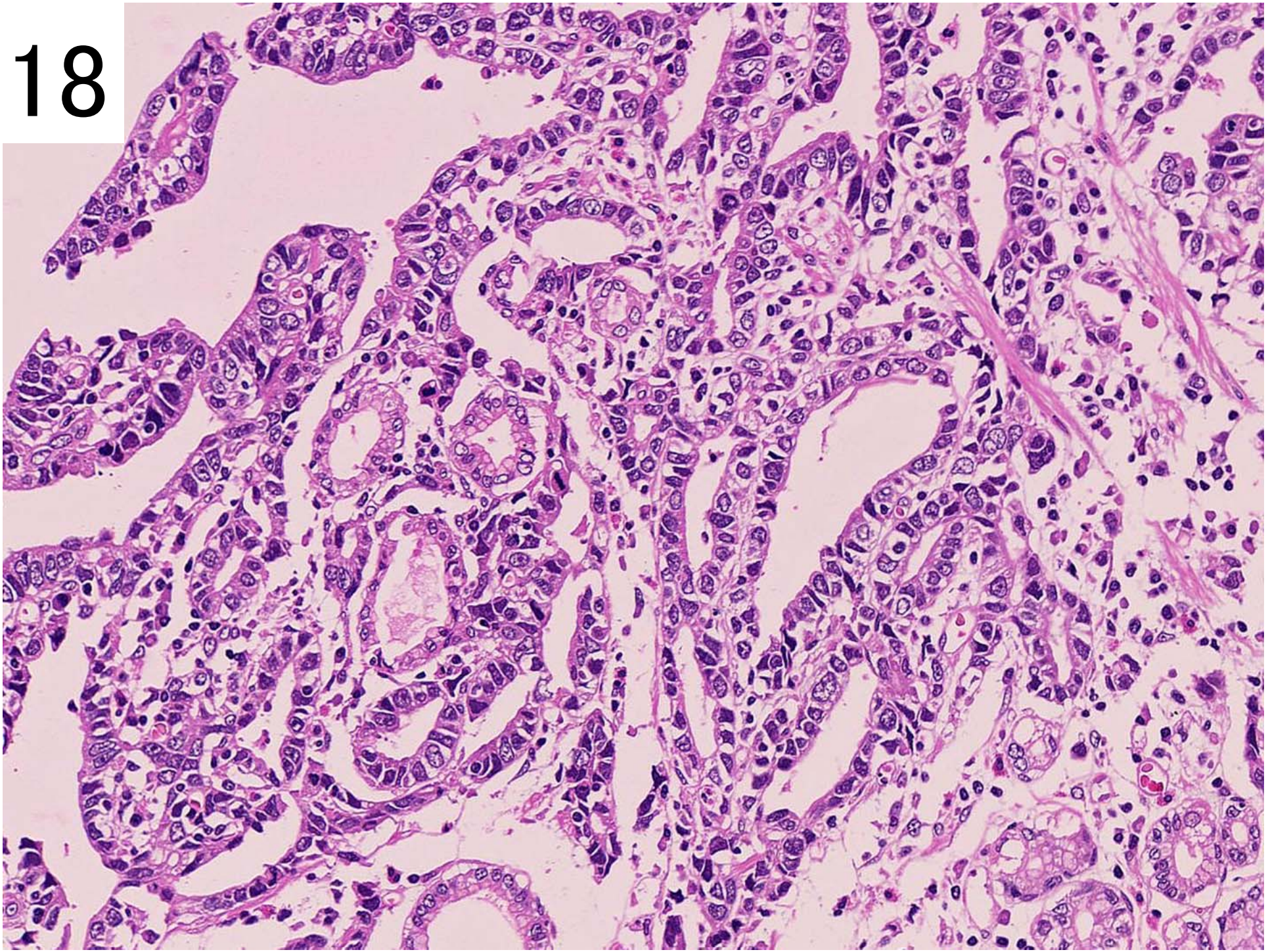

19

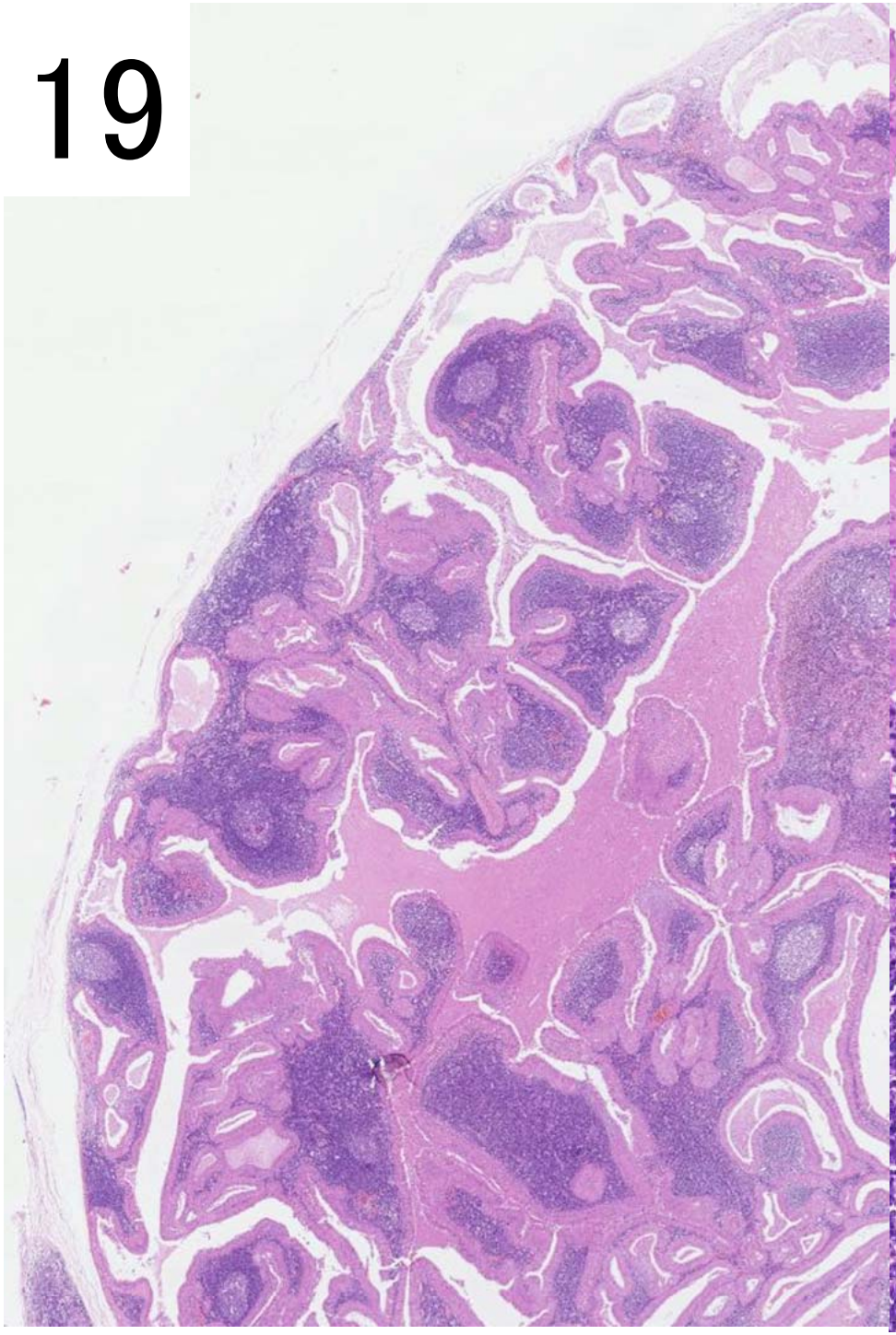

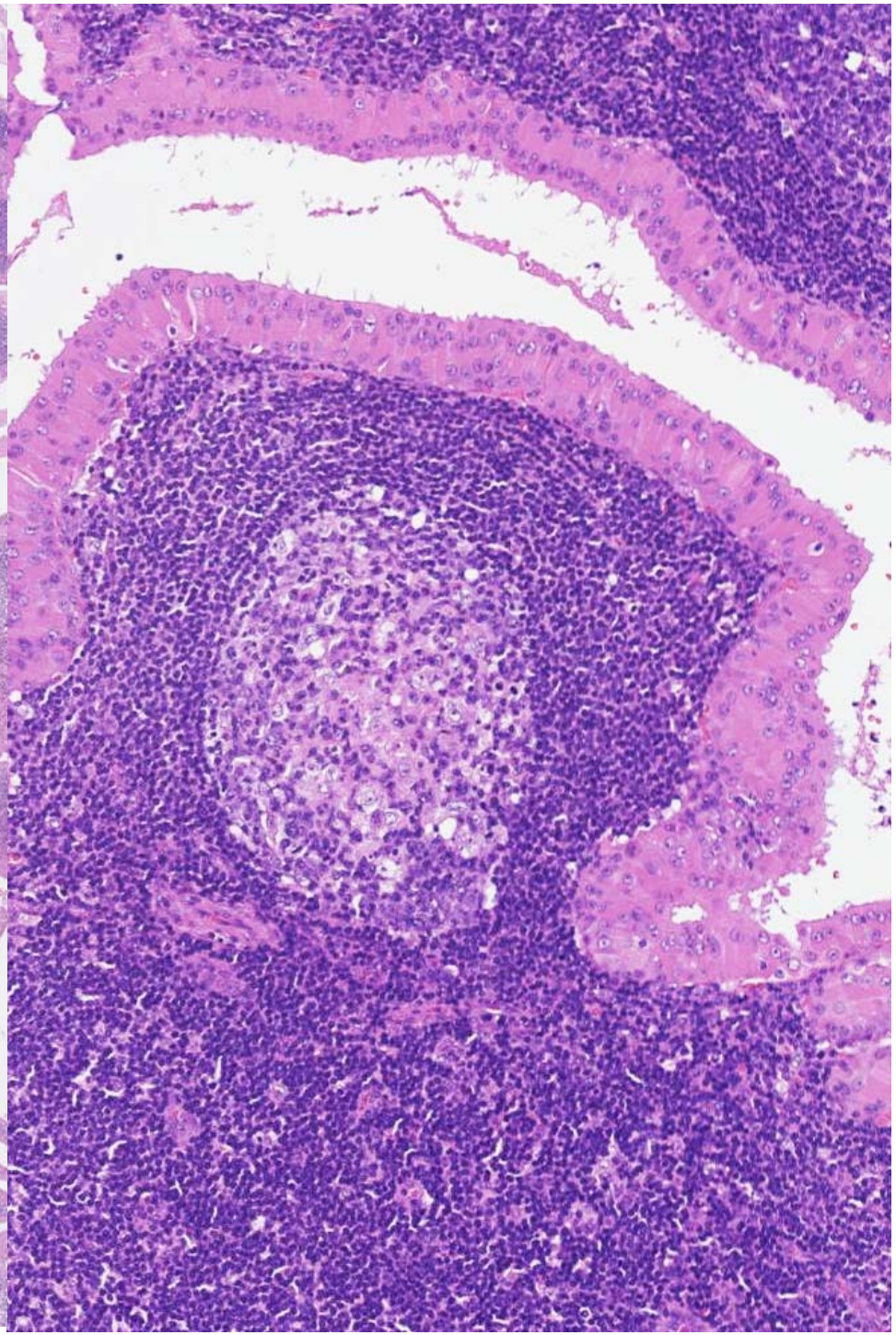

20

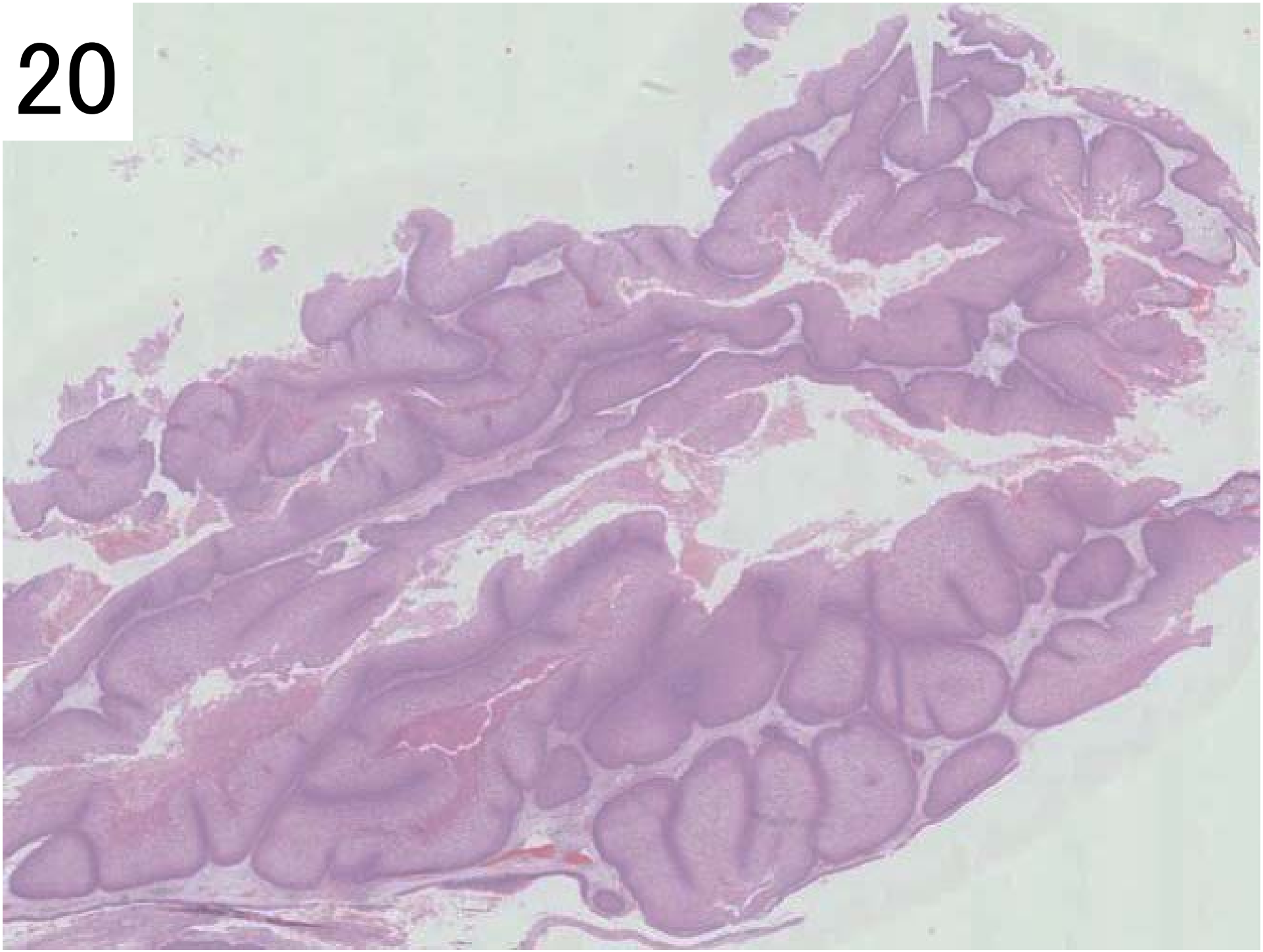

21

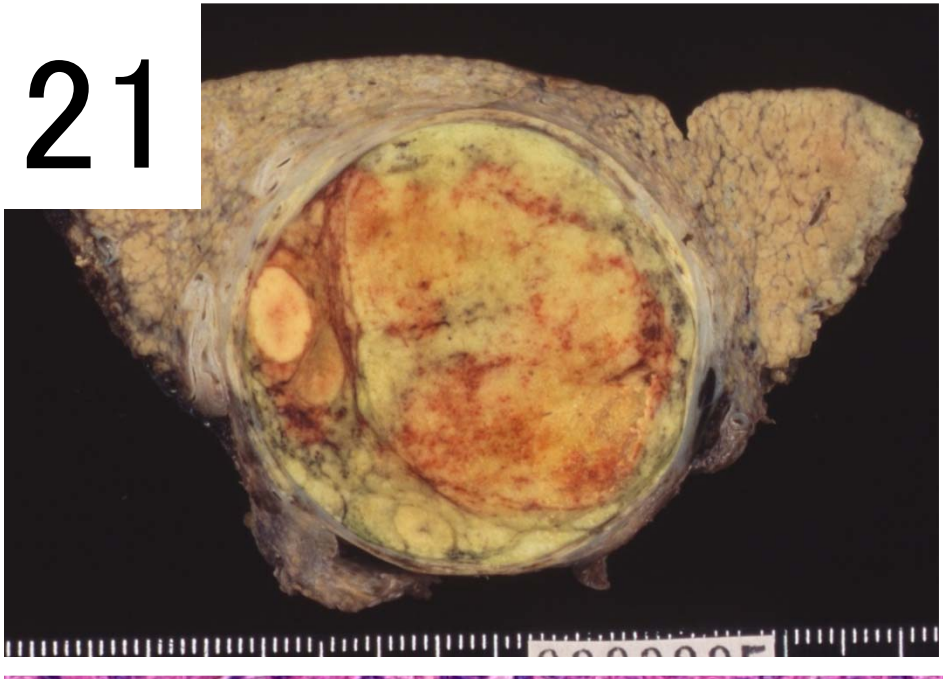

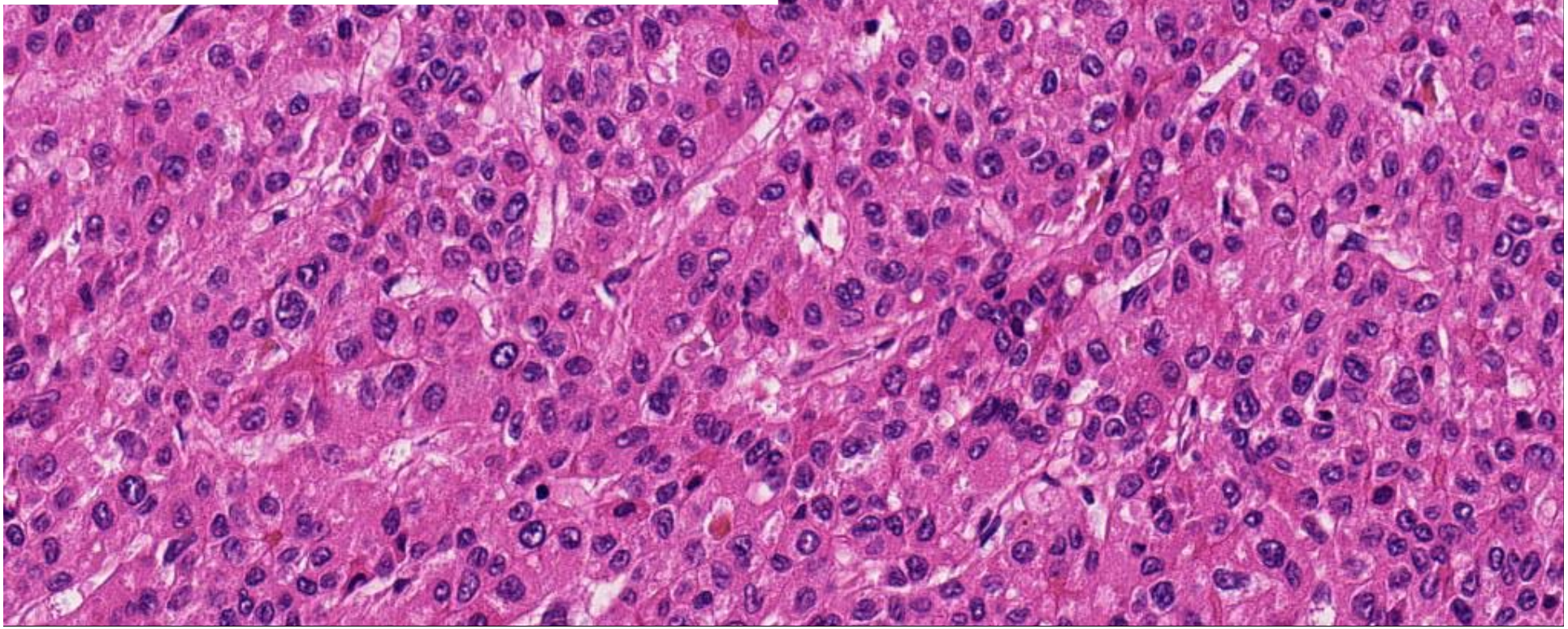

22

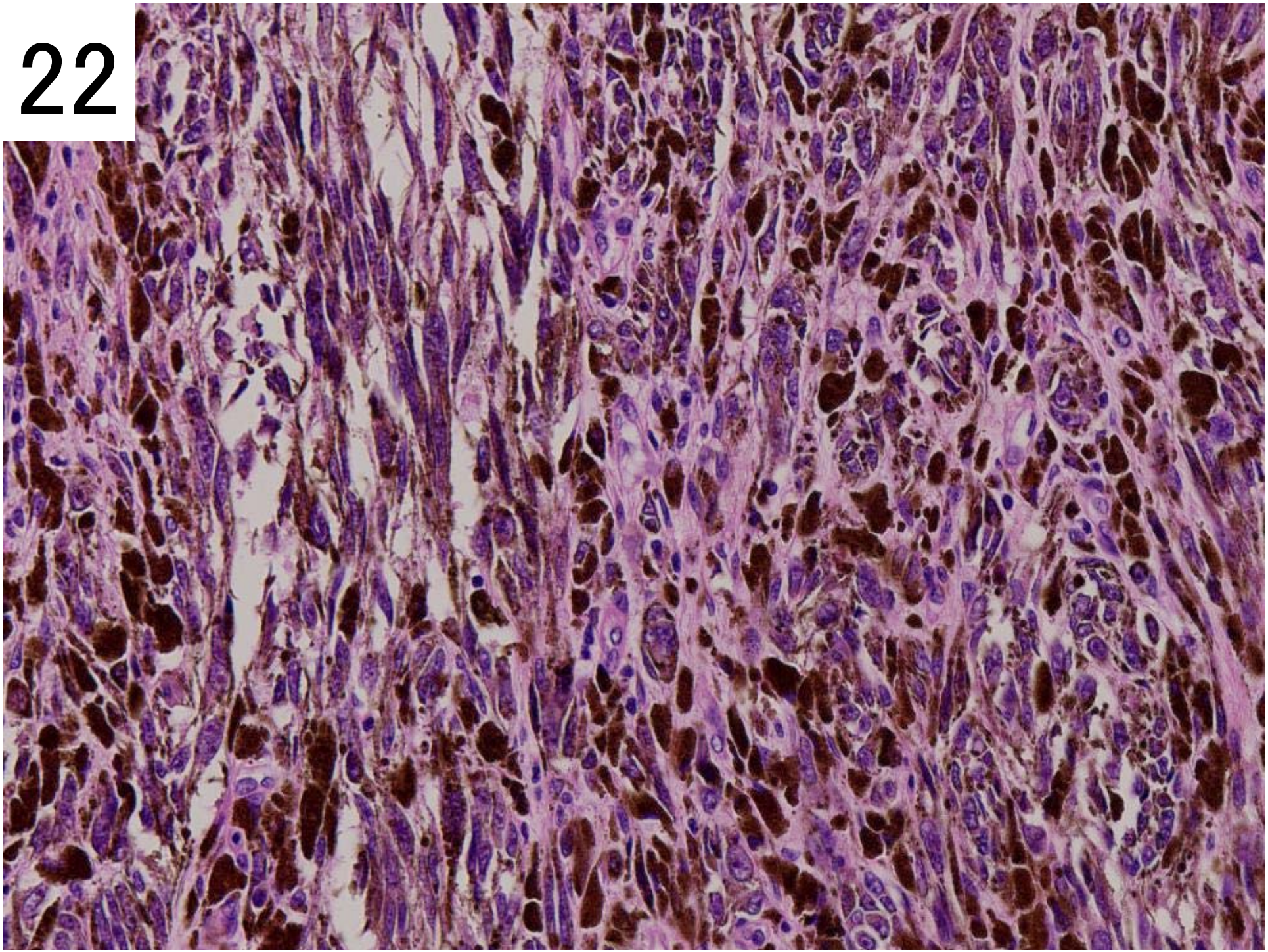

23

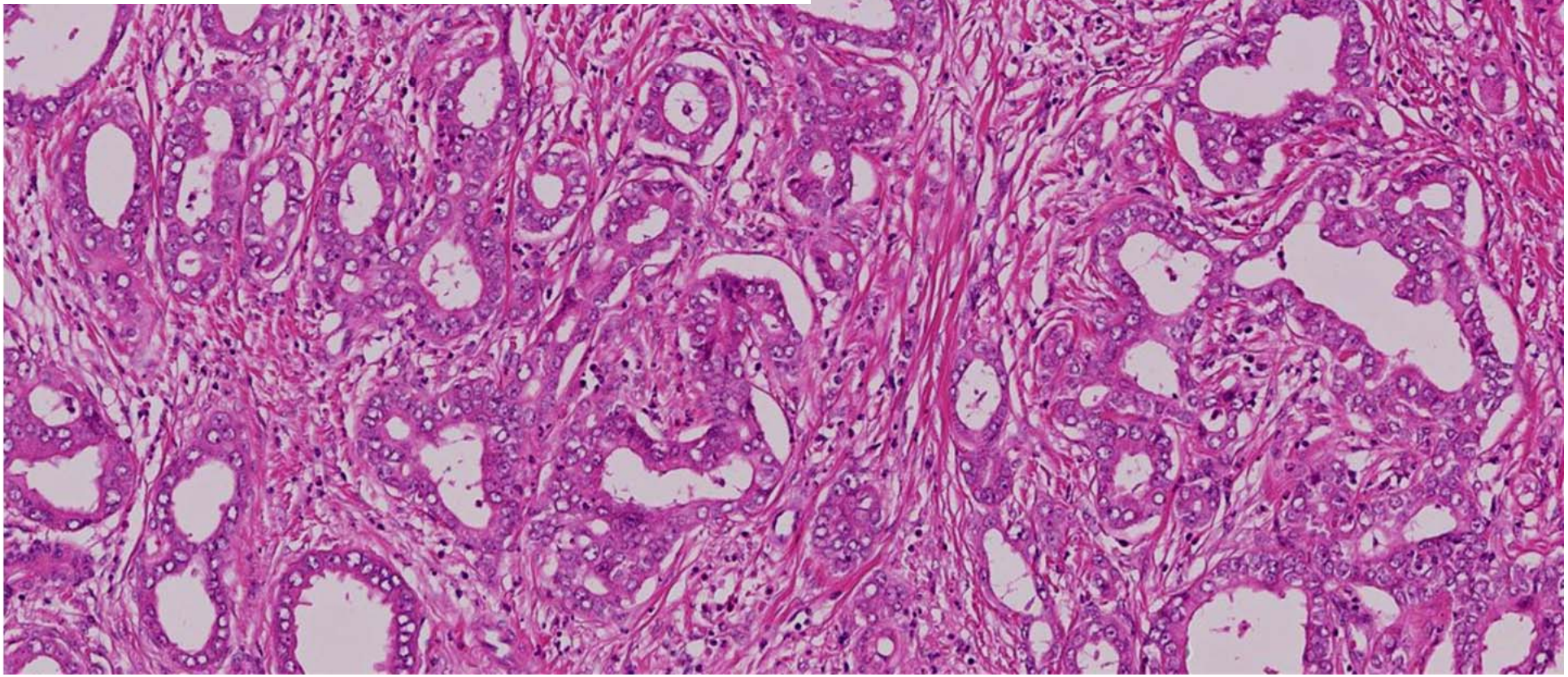

24

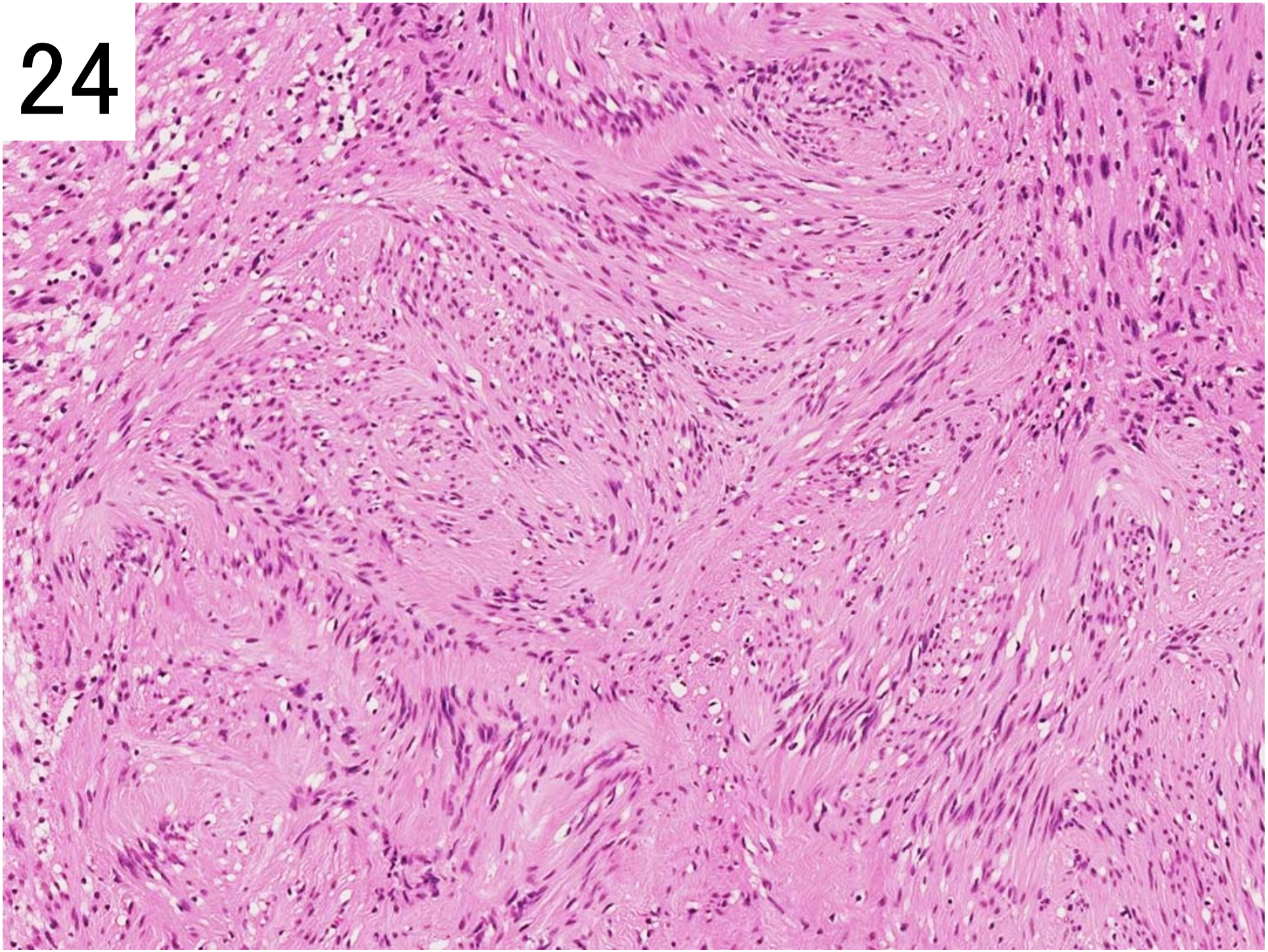

25

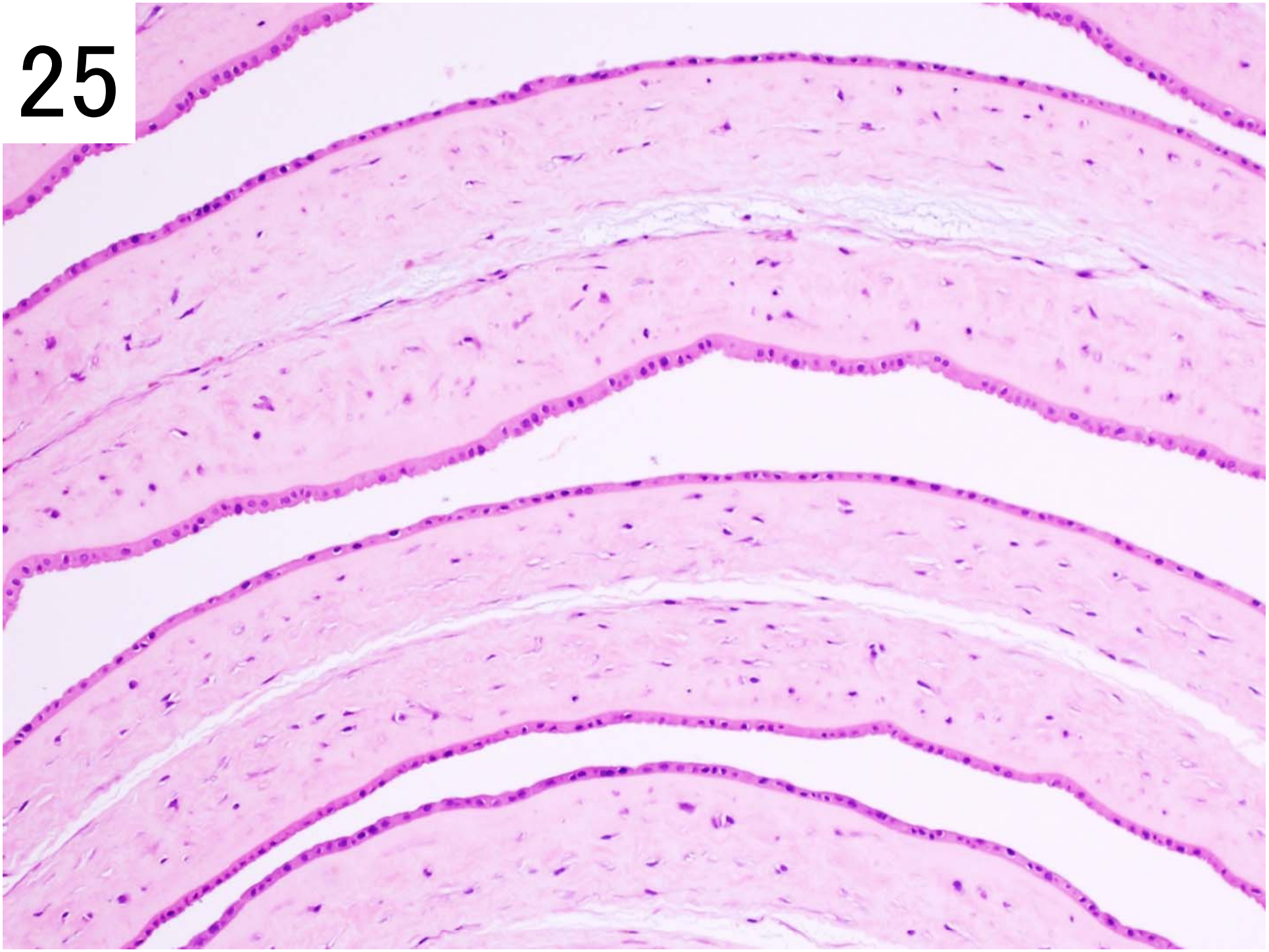

26

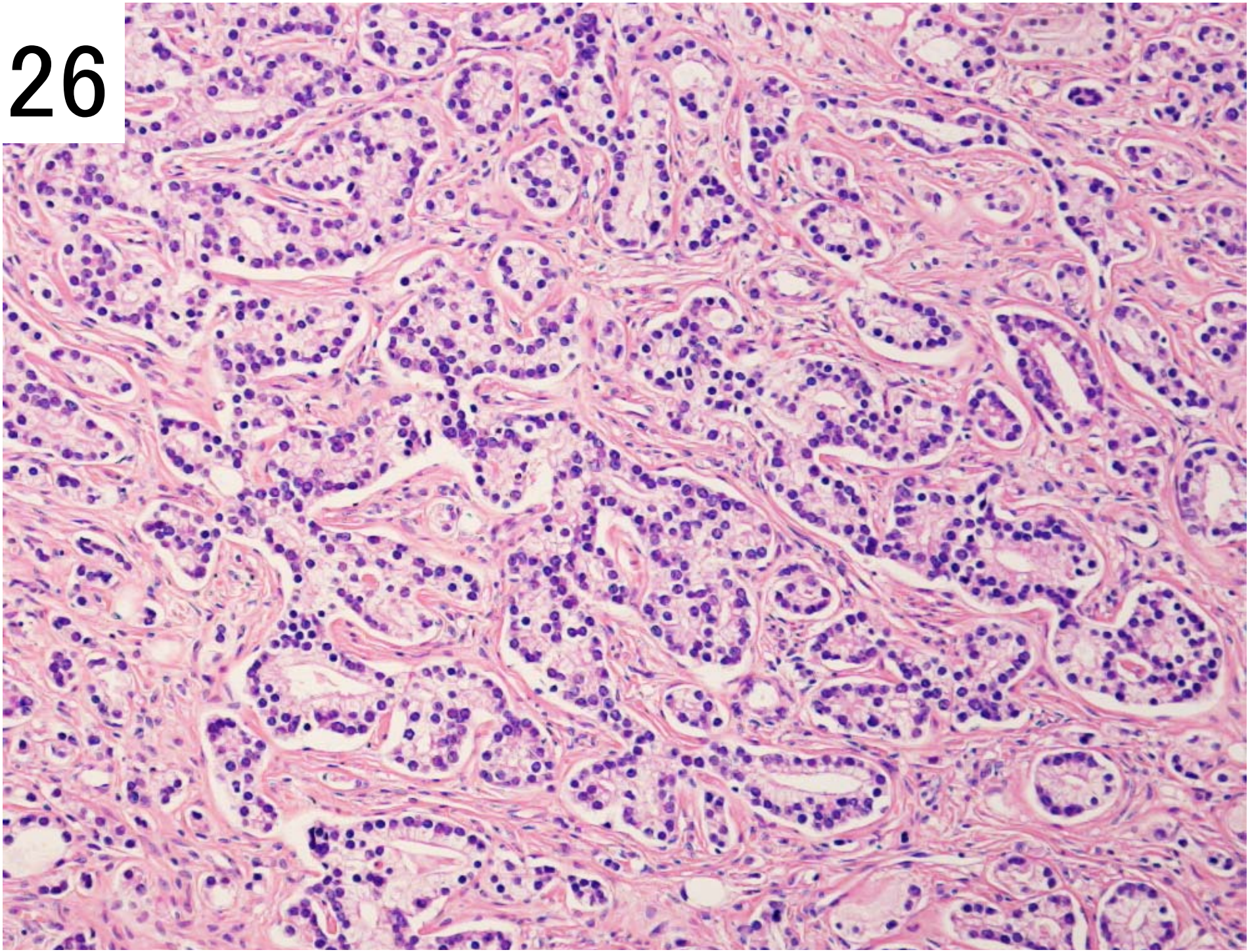

27

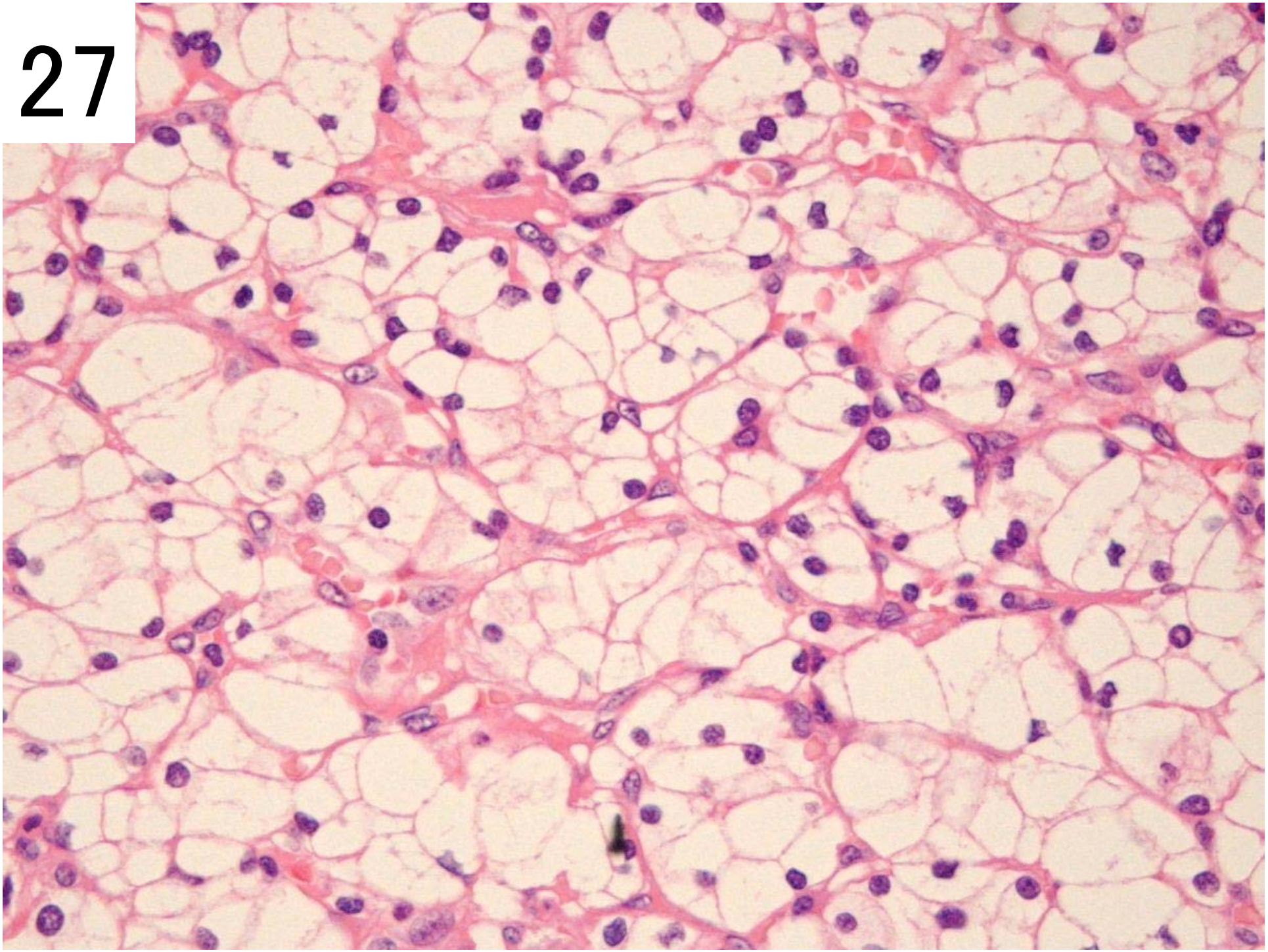

28

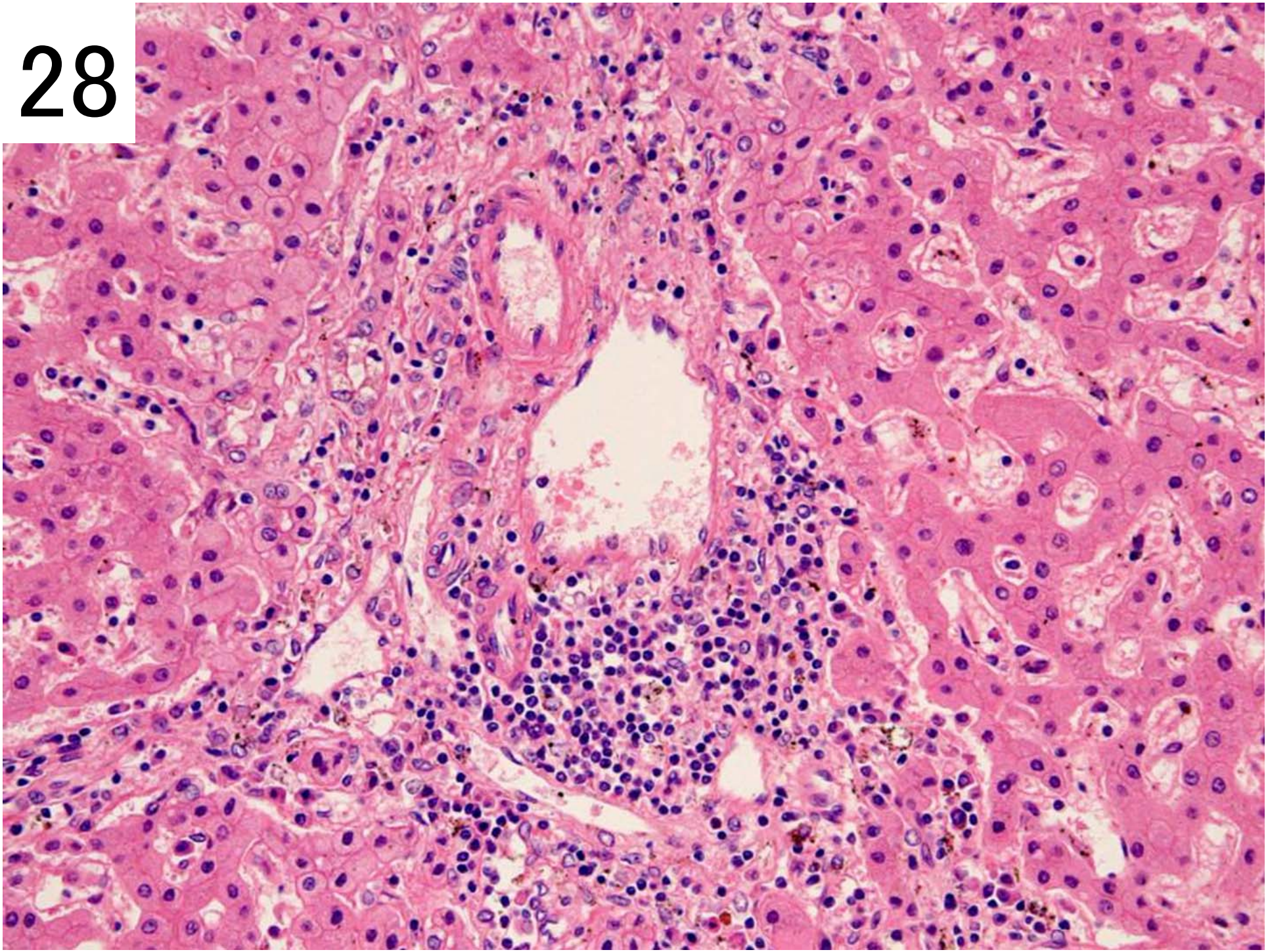

29

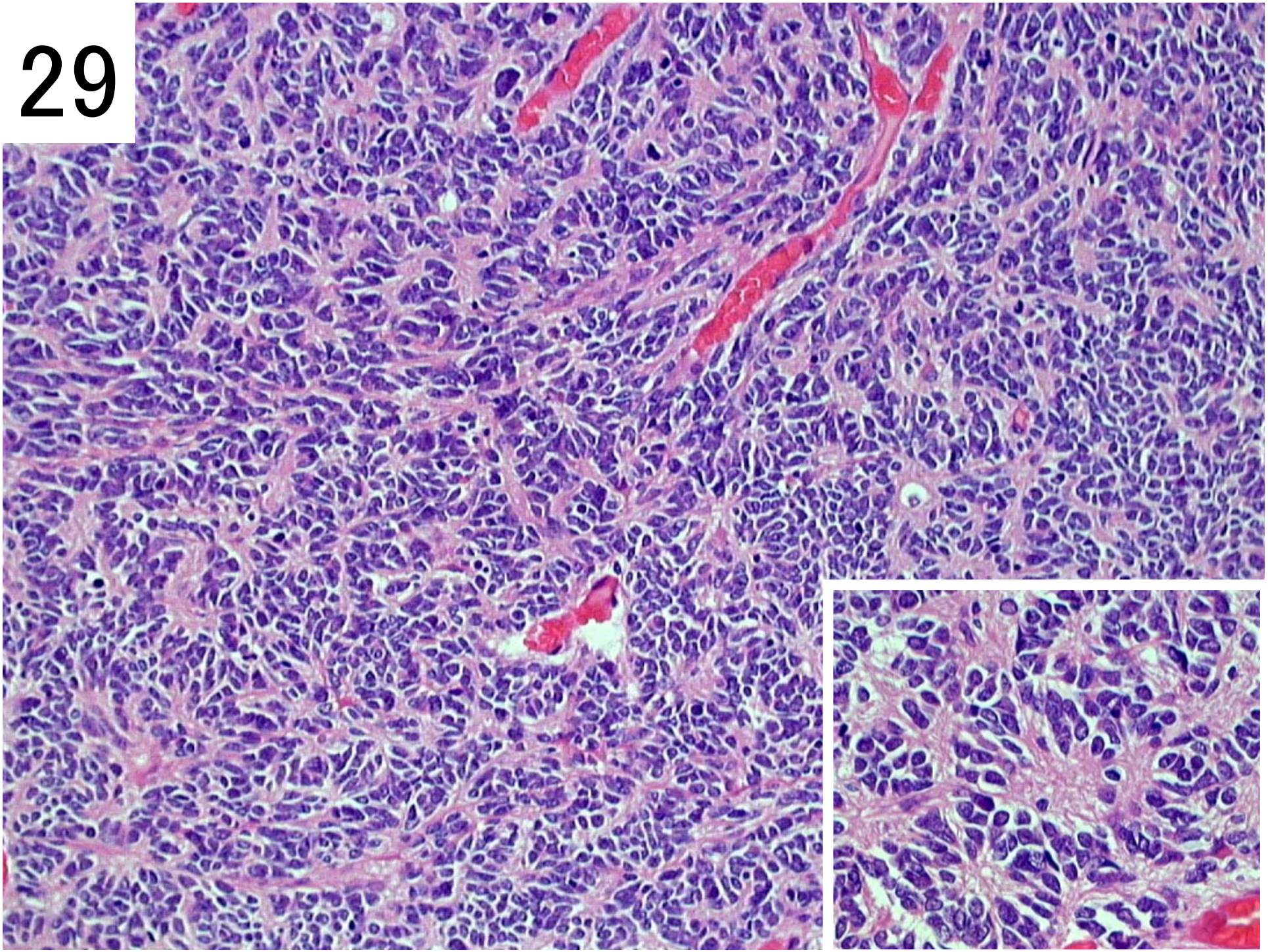

30

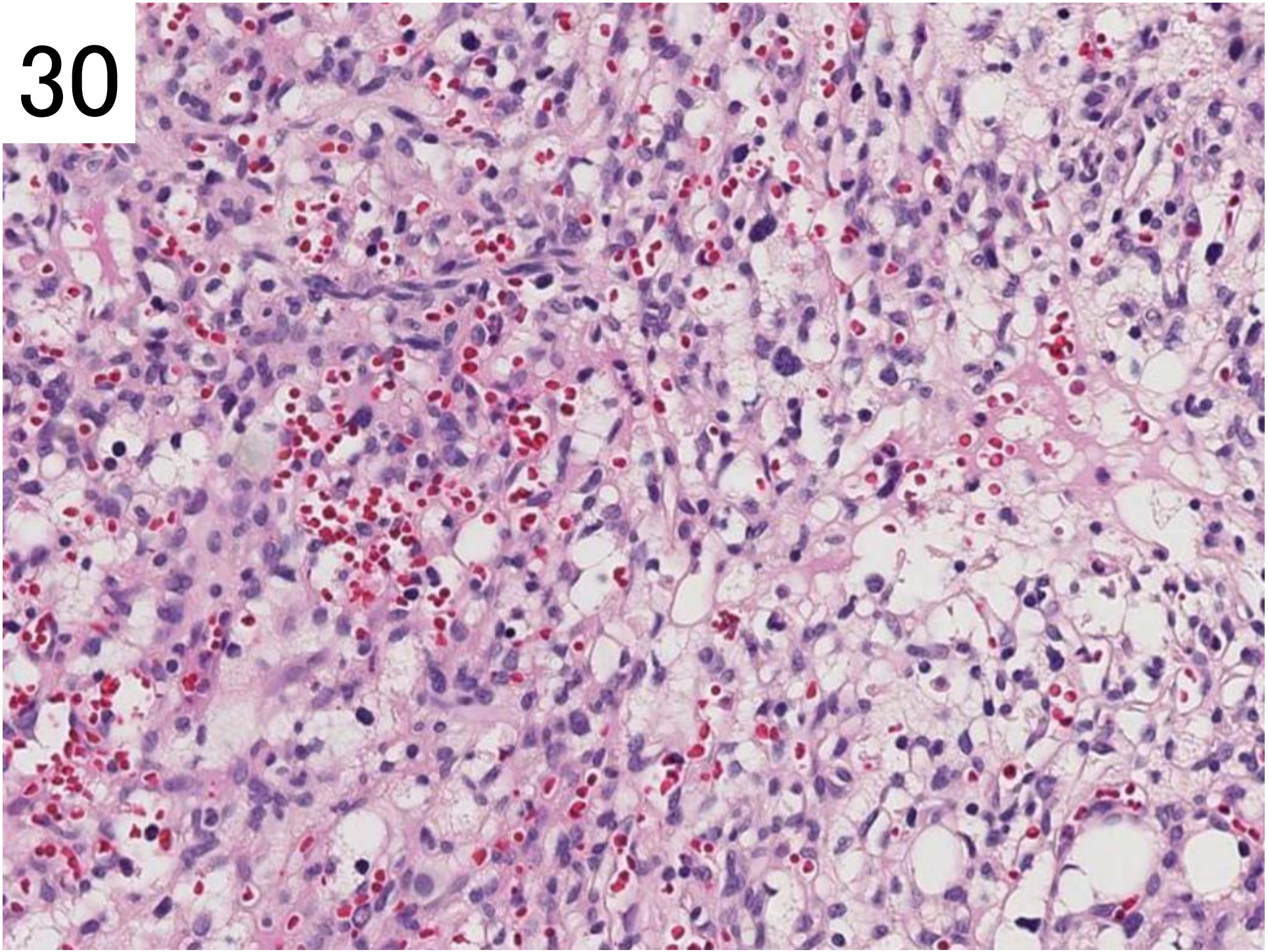

31

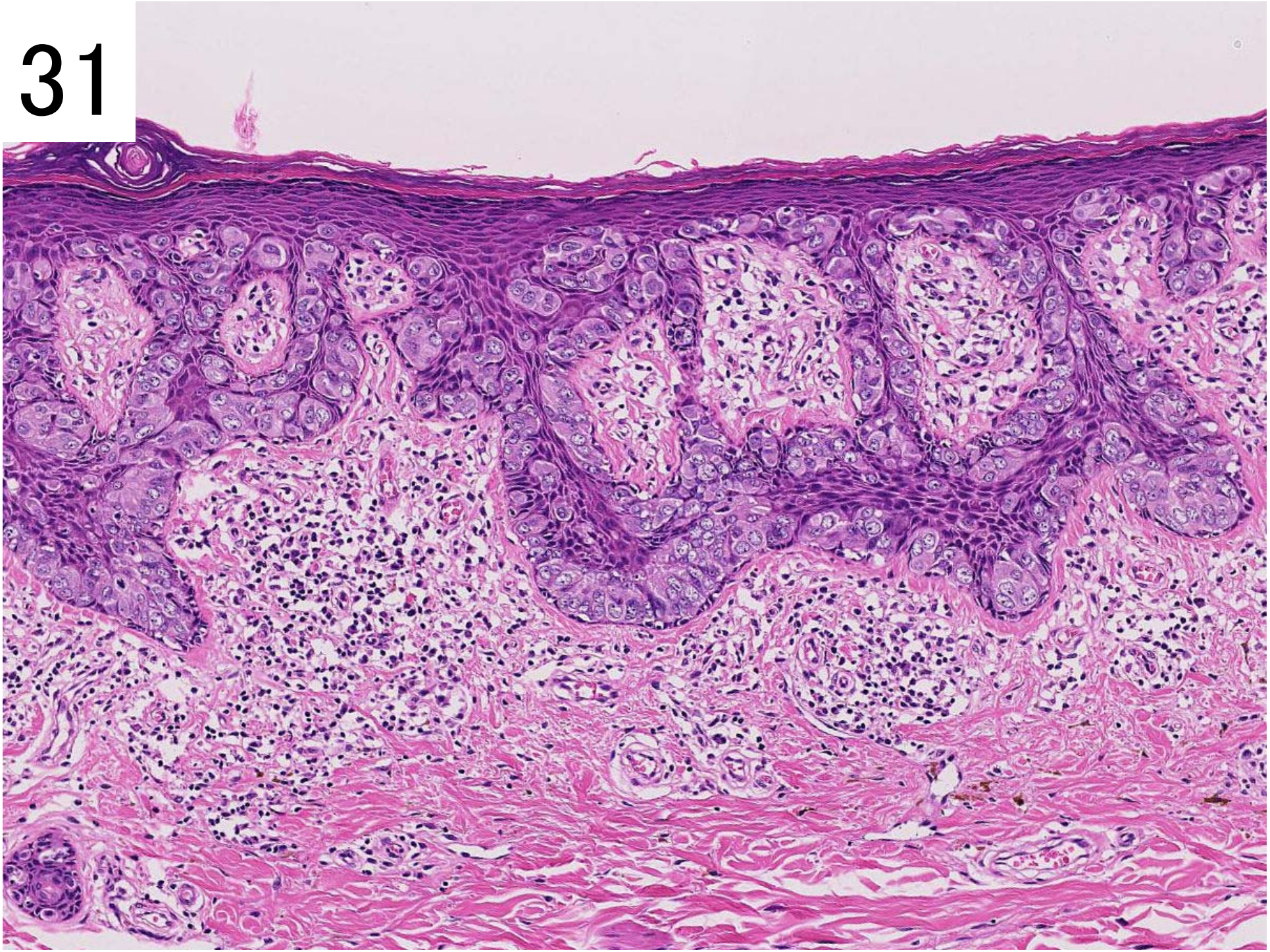

32

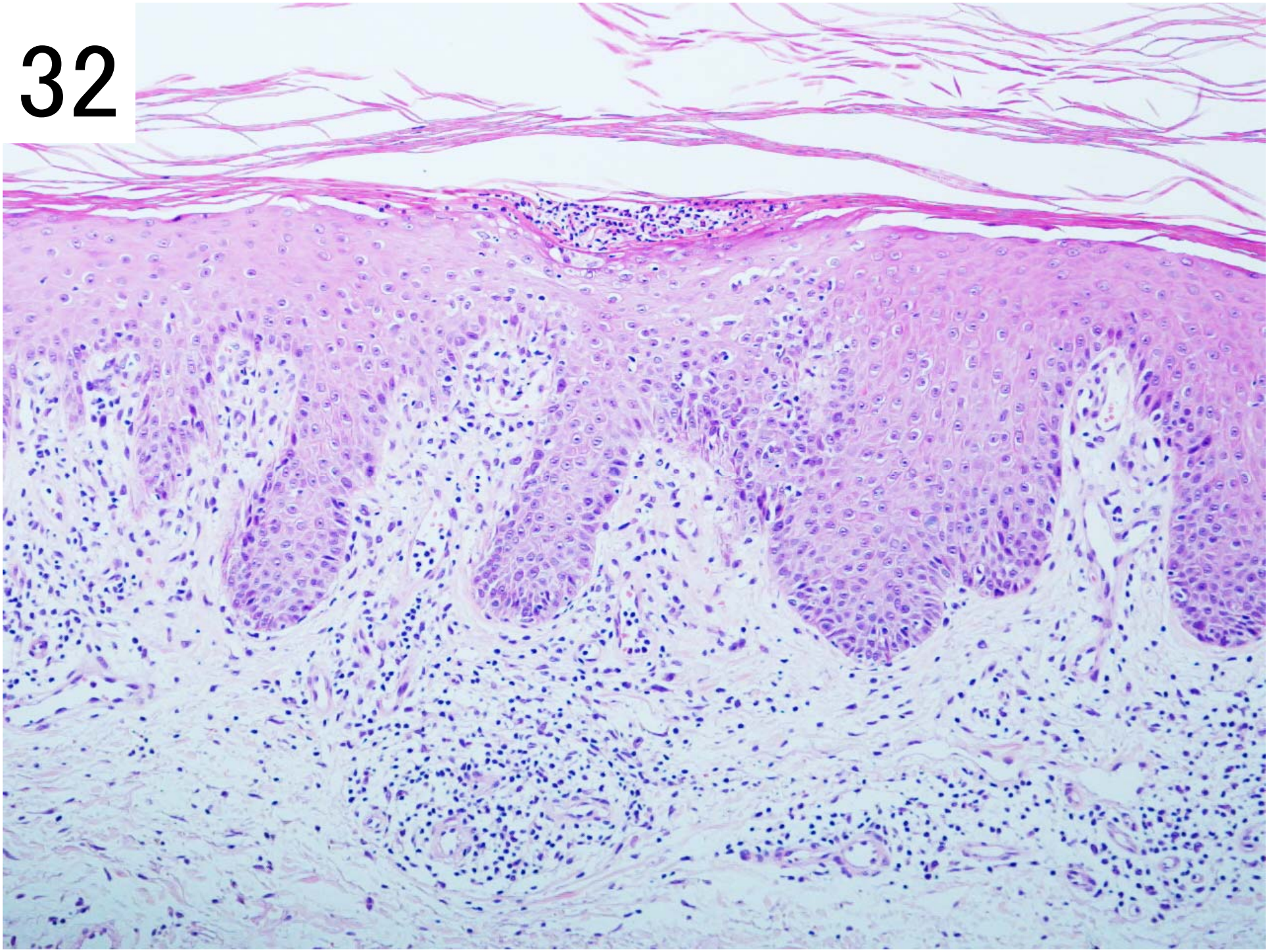

33

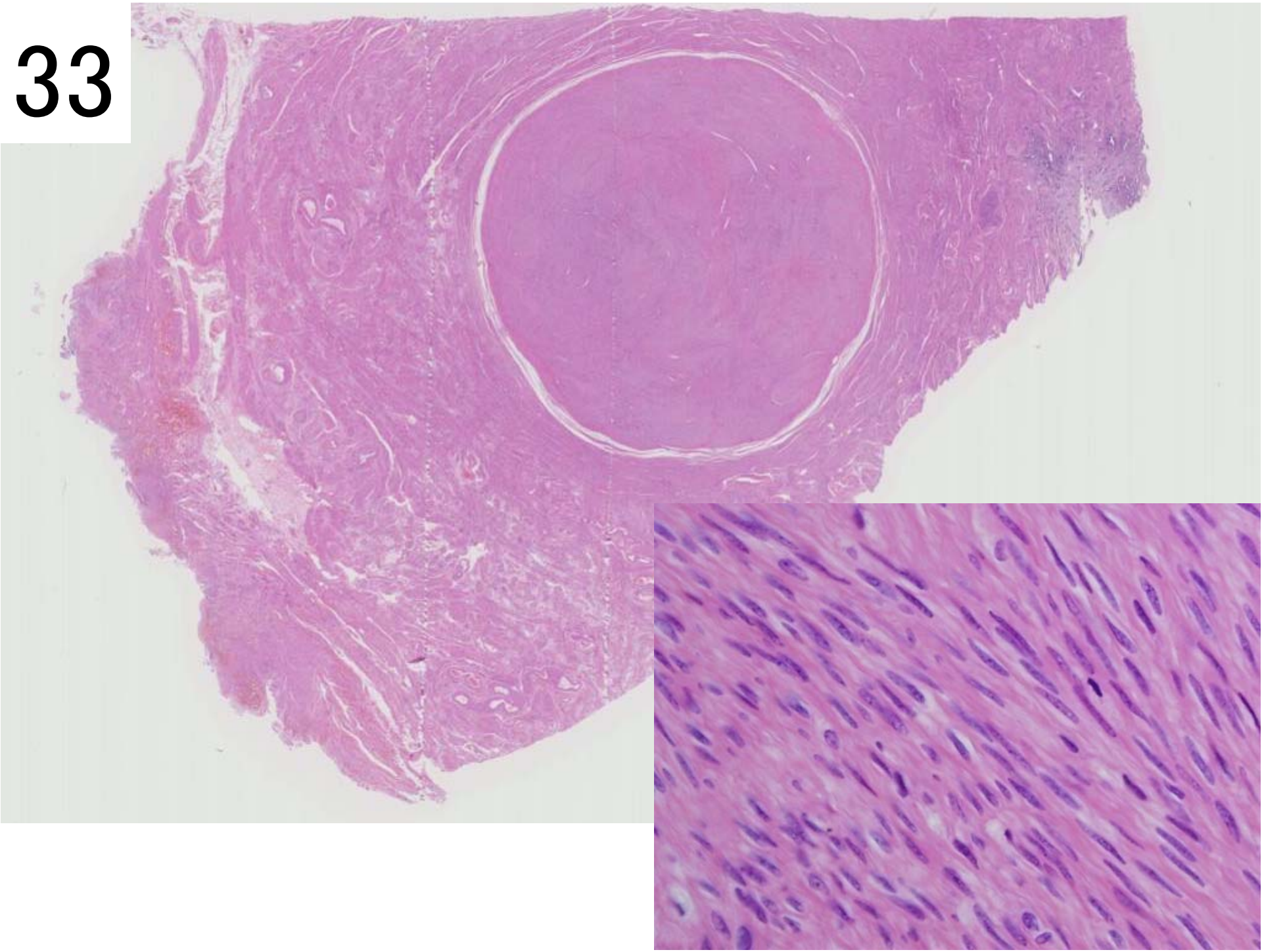

34

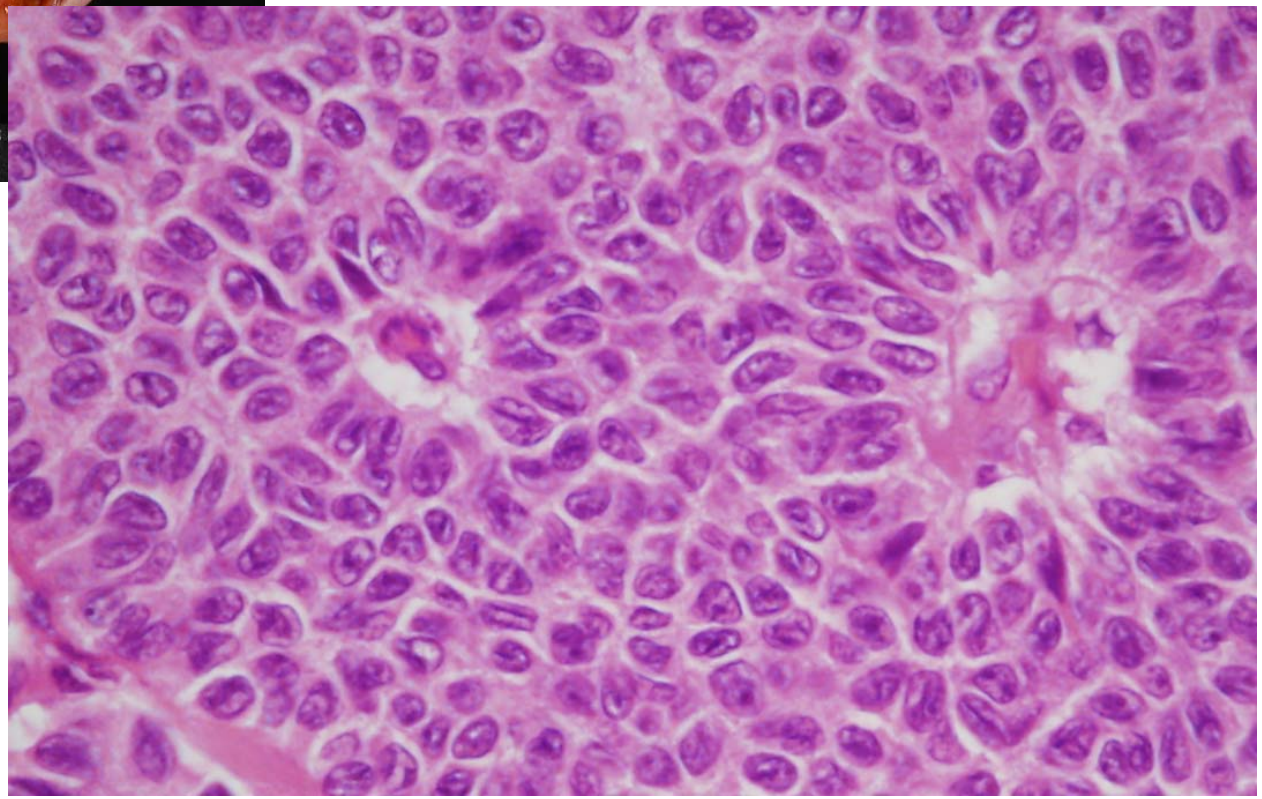

35

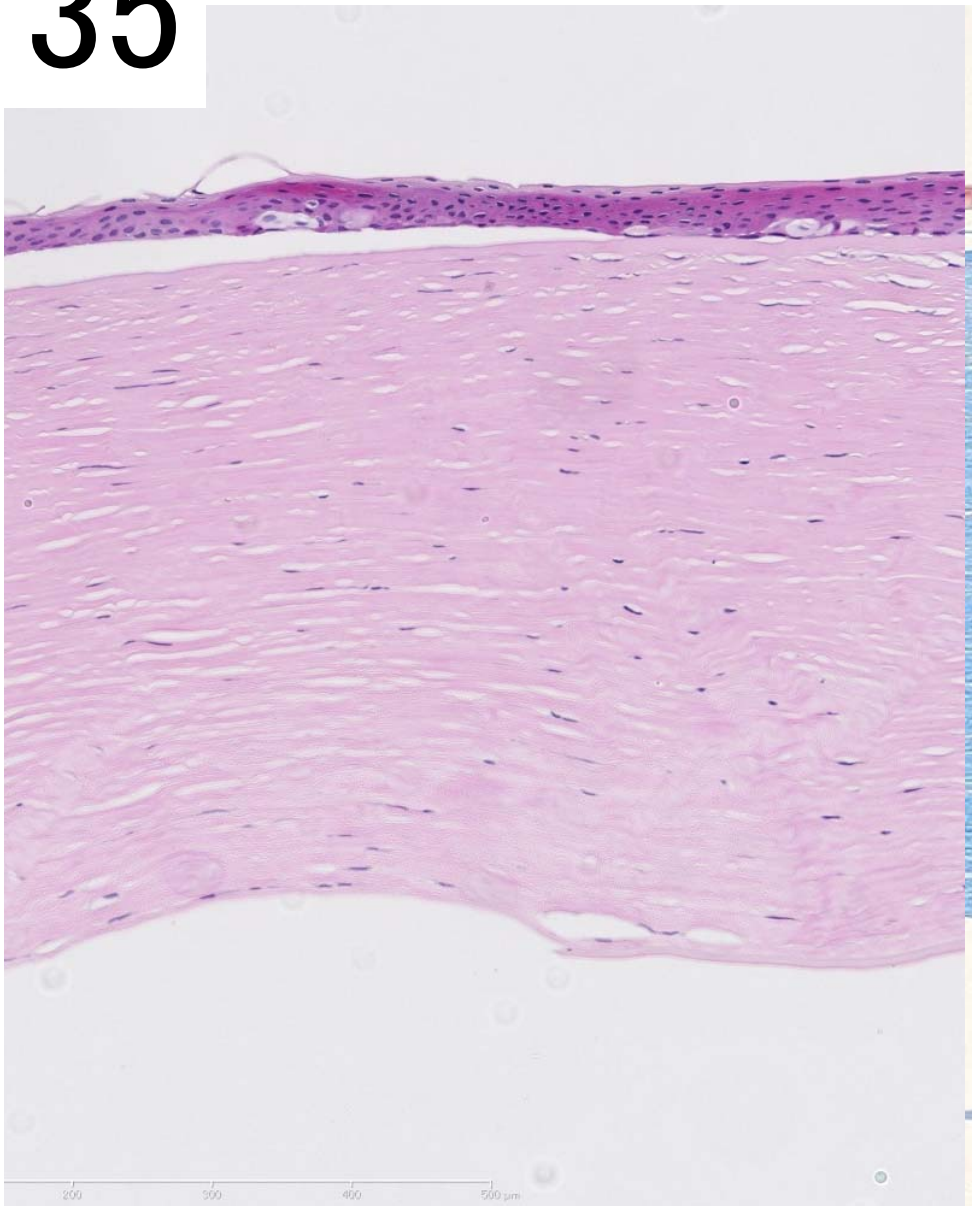

HE染色

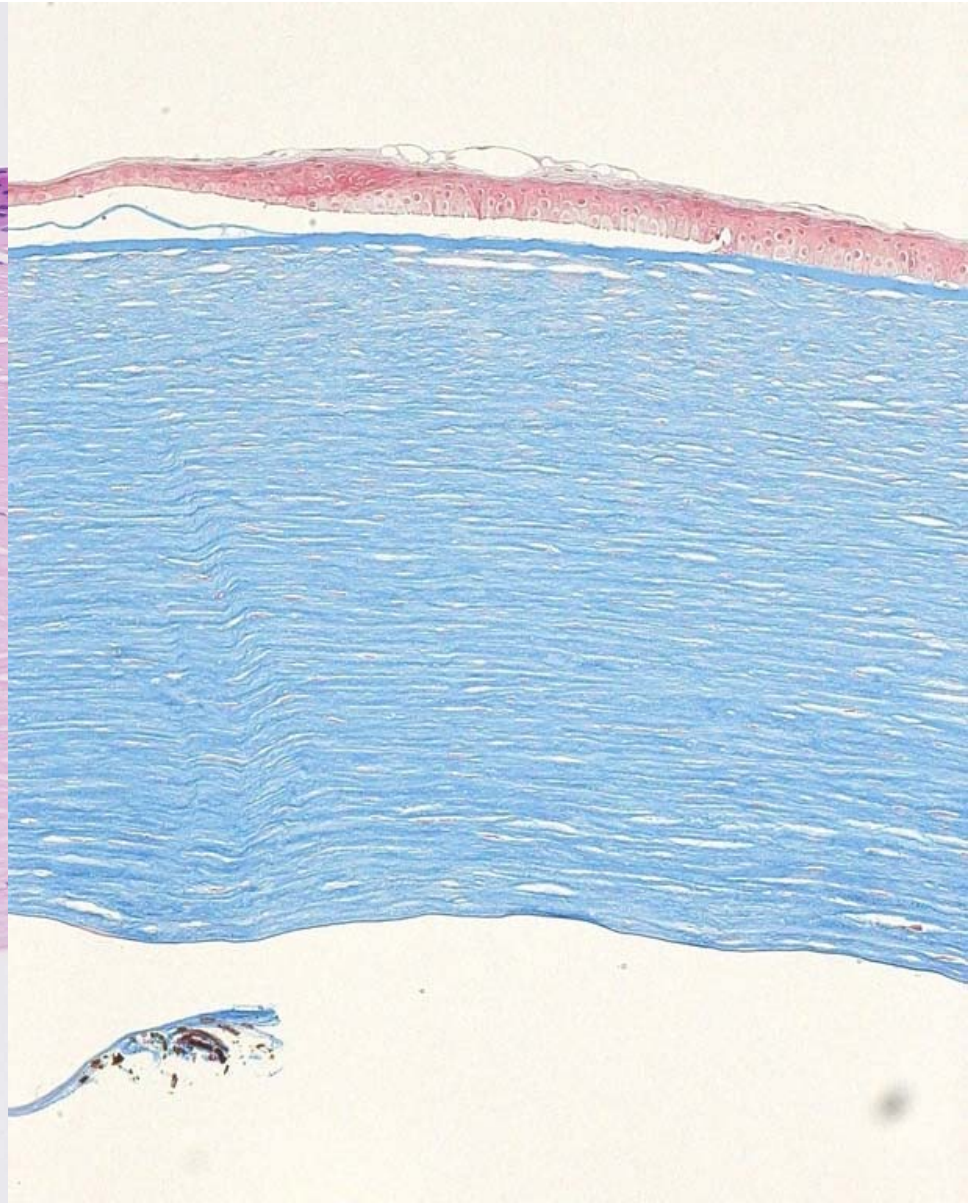

Azan染色

36

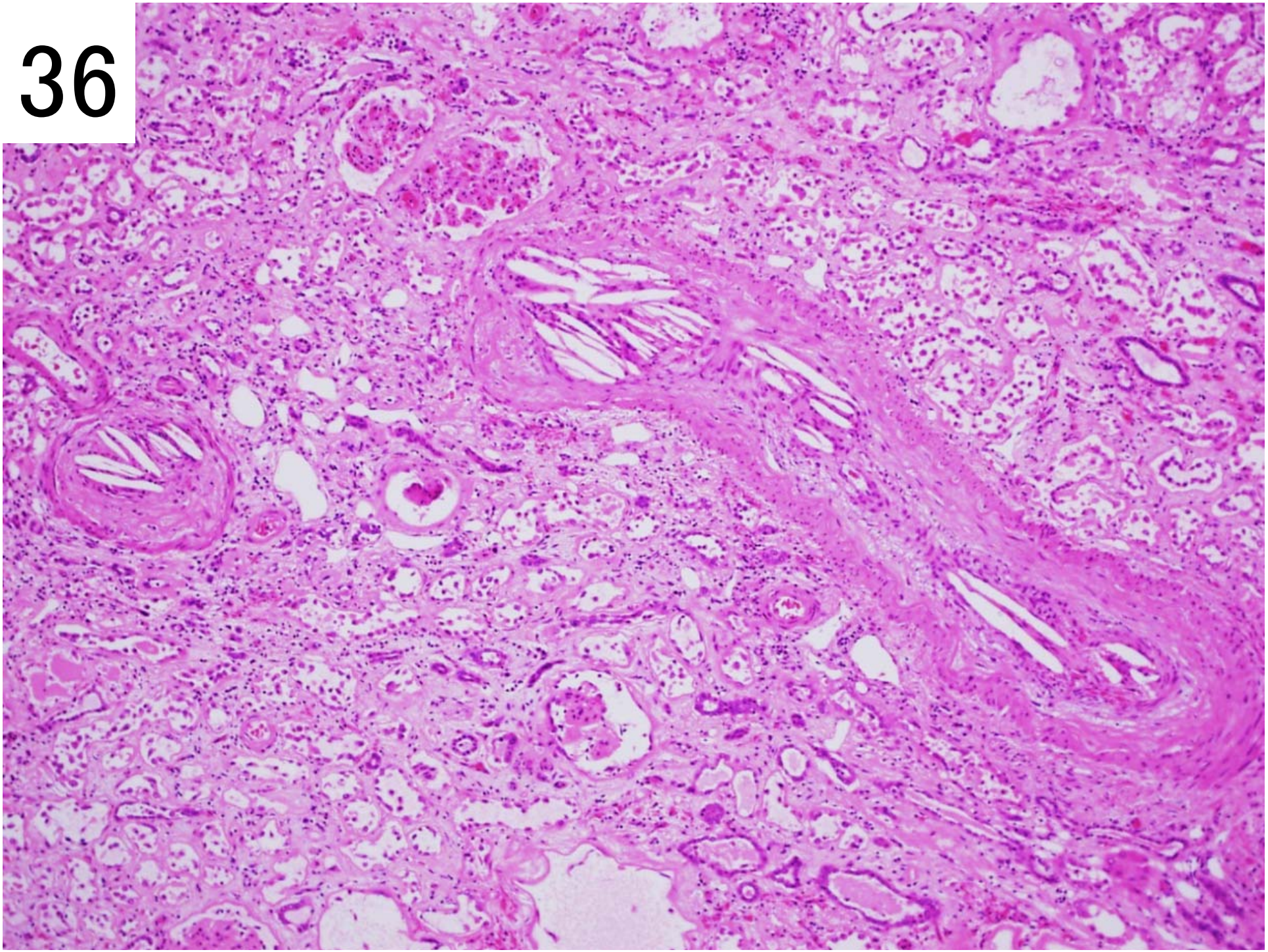

37

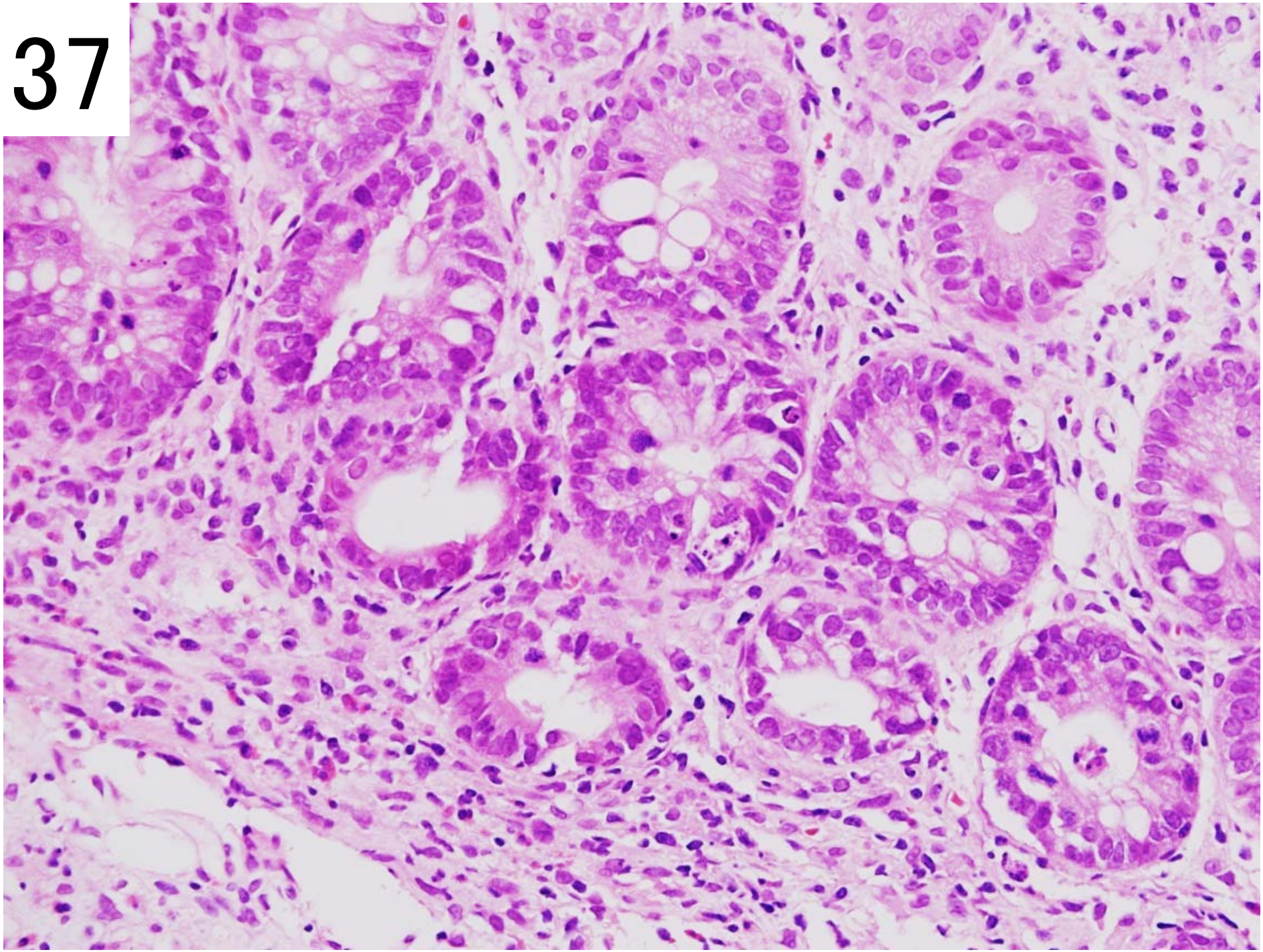

38

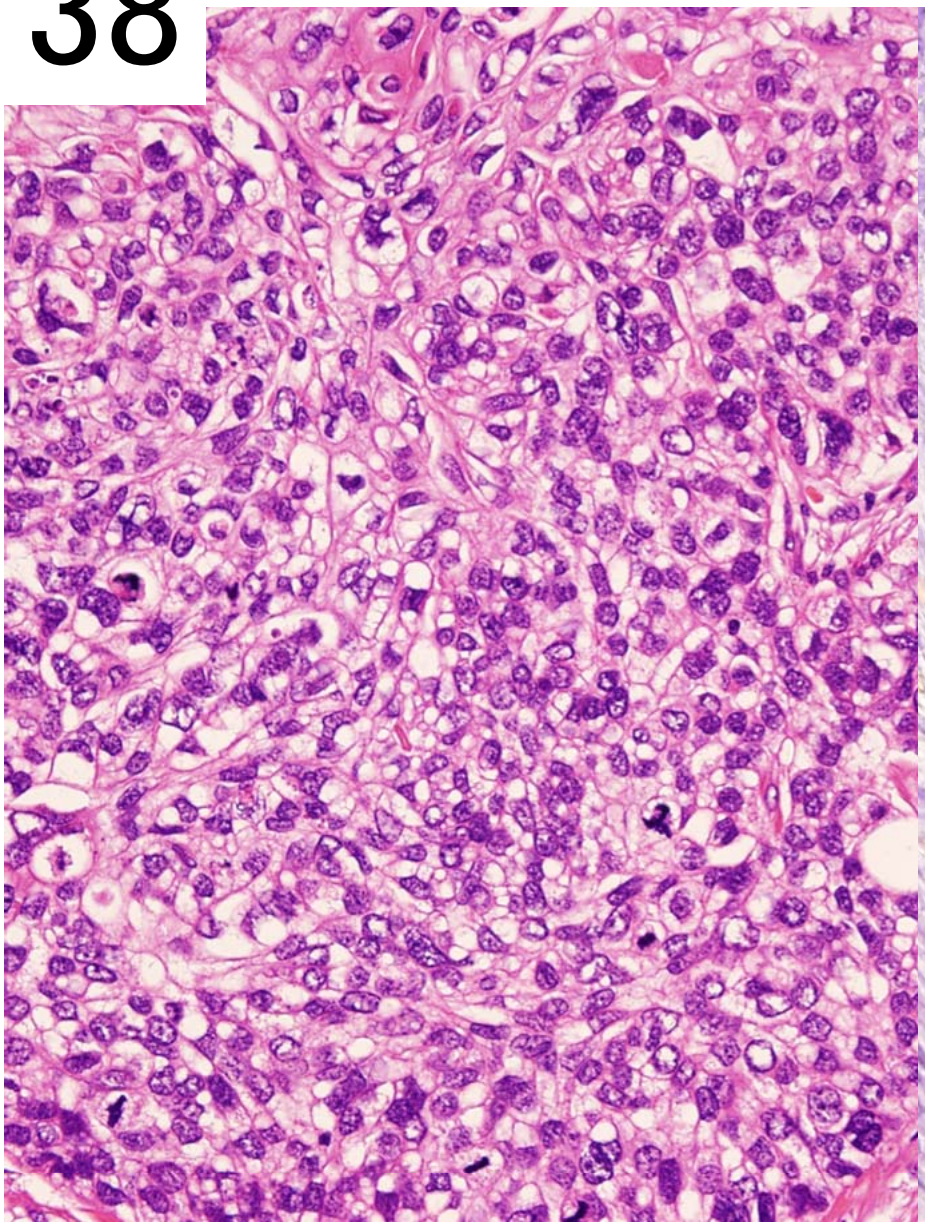

HE染色

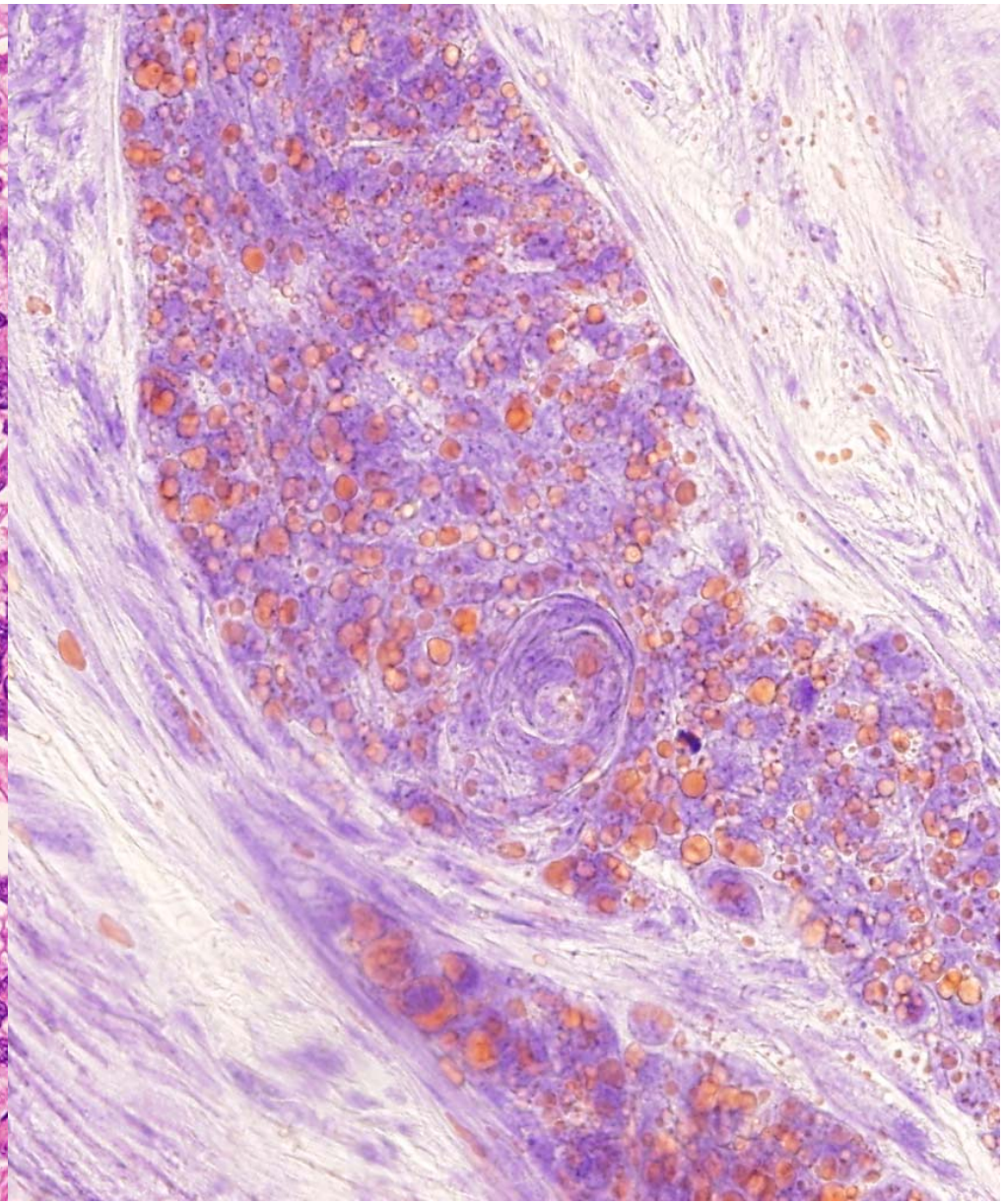

SudanⅢ染色

39

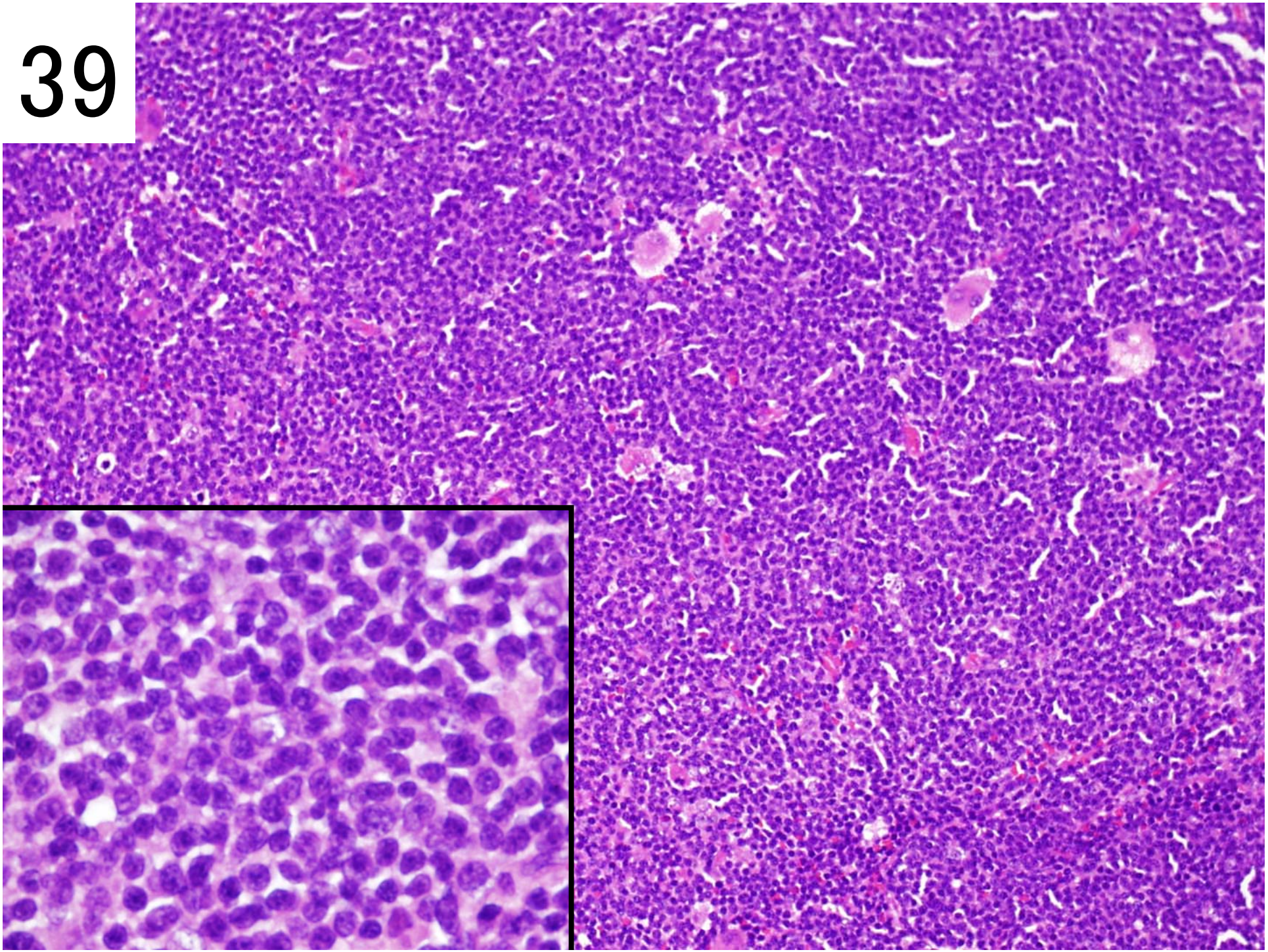

40

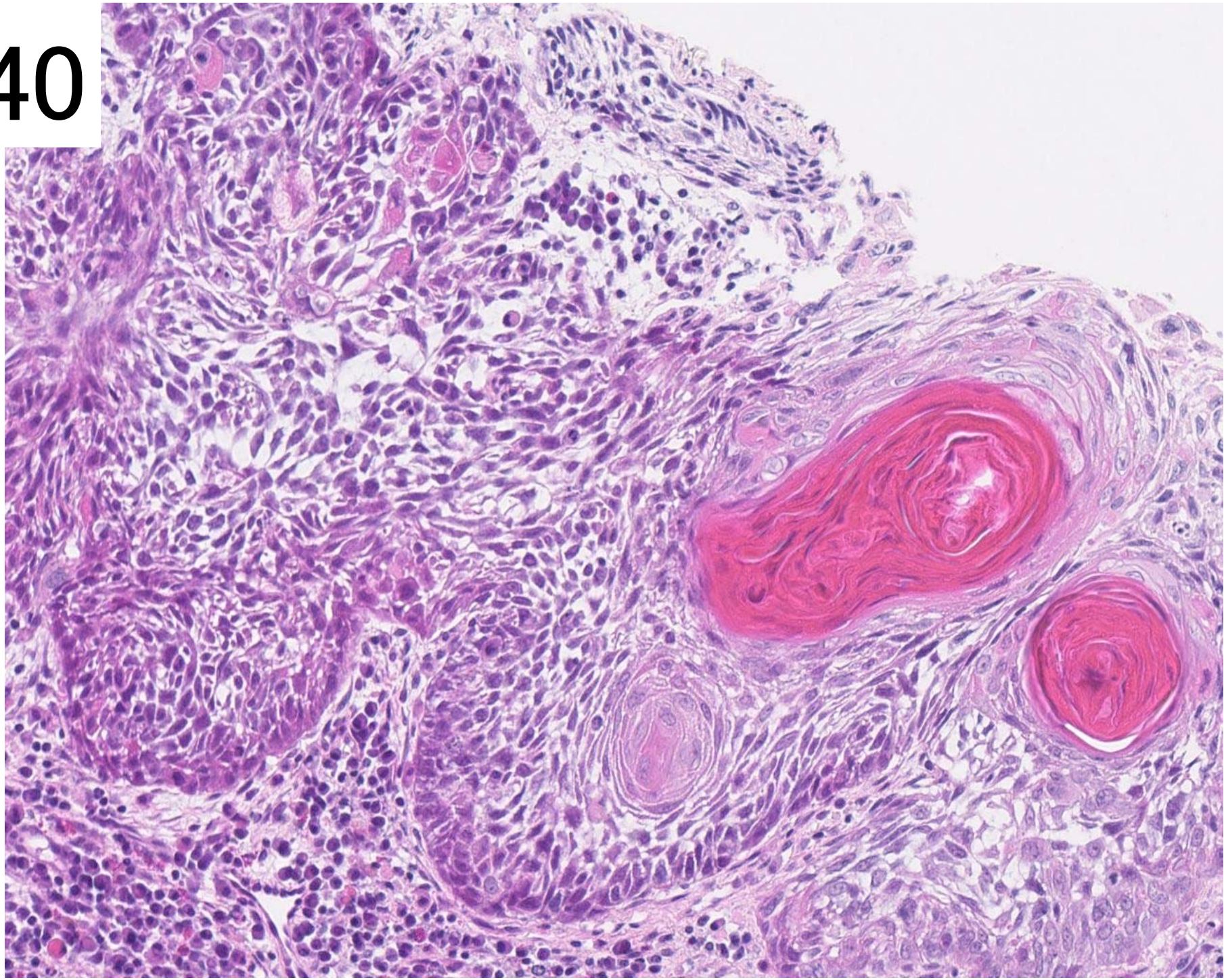

41

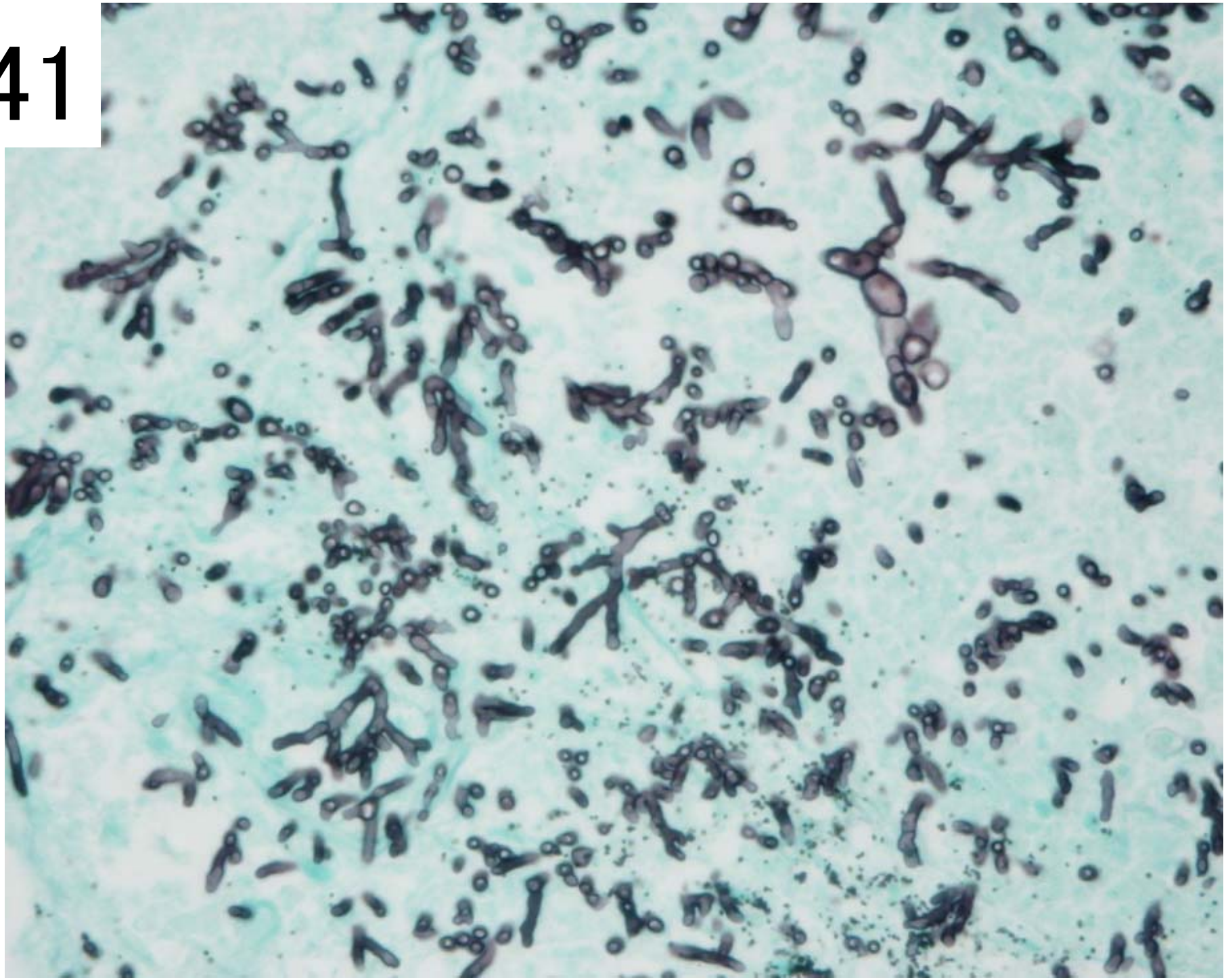

42

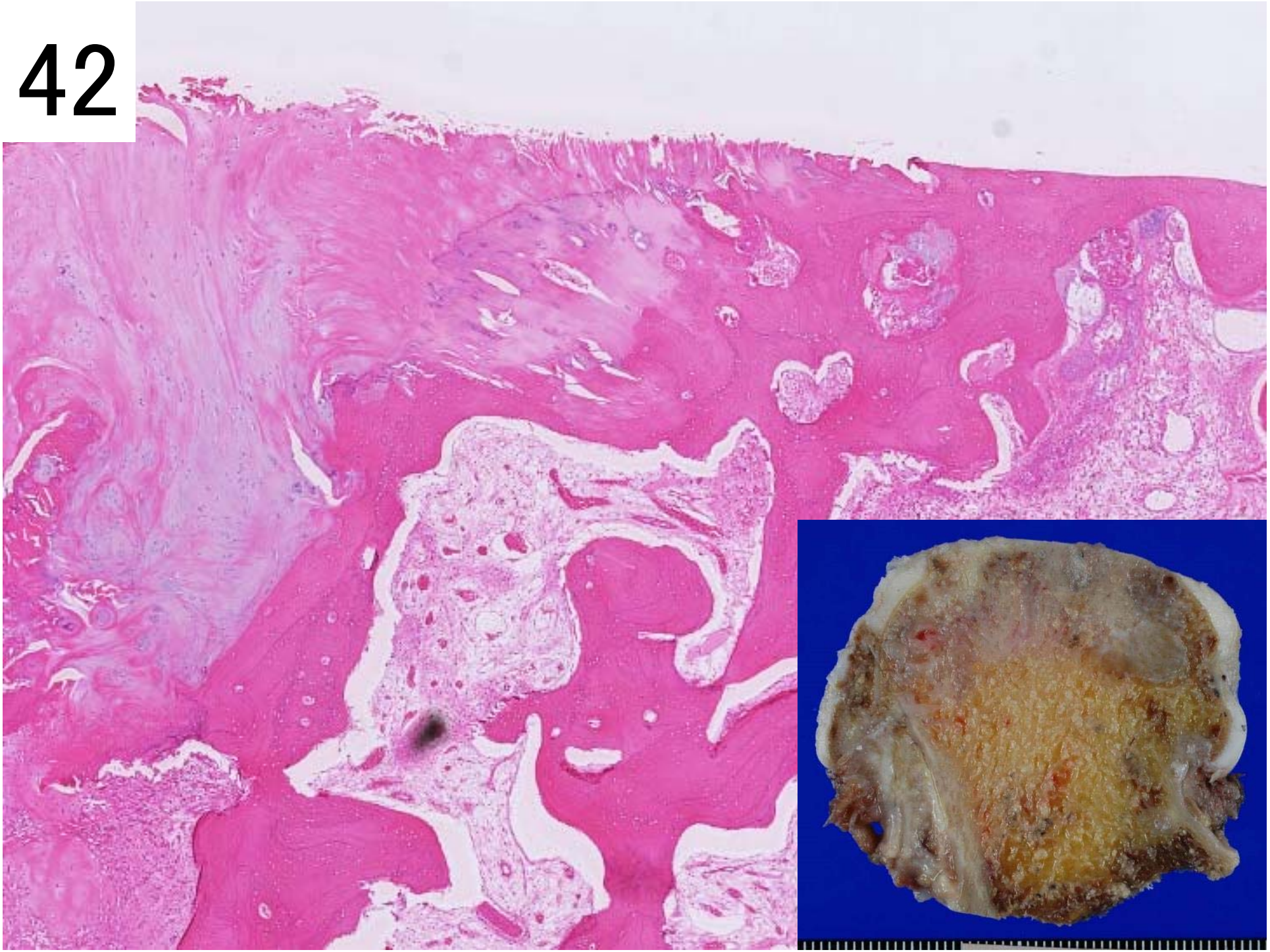

43

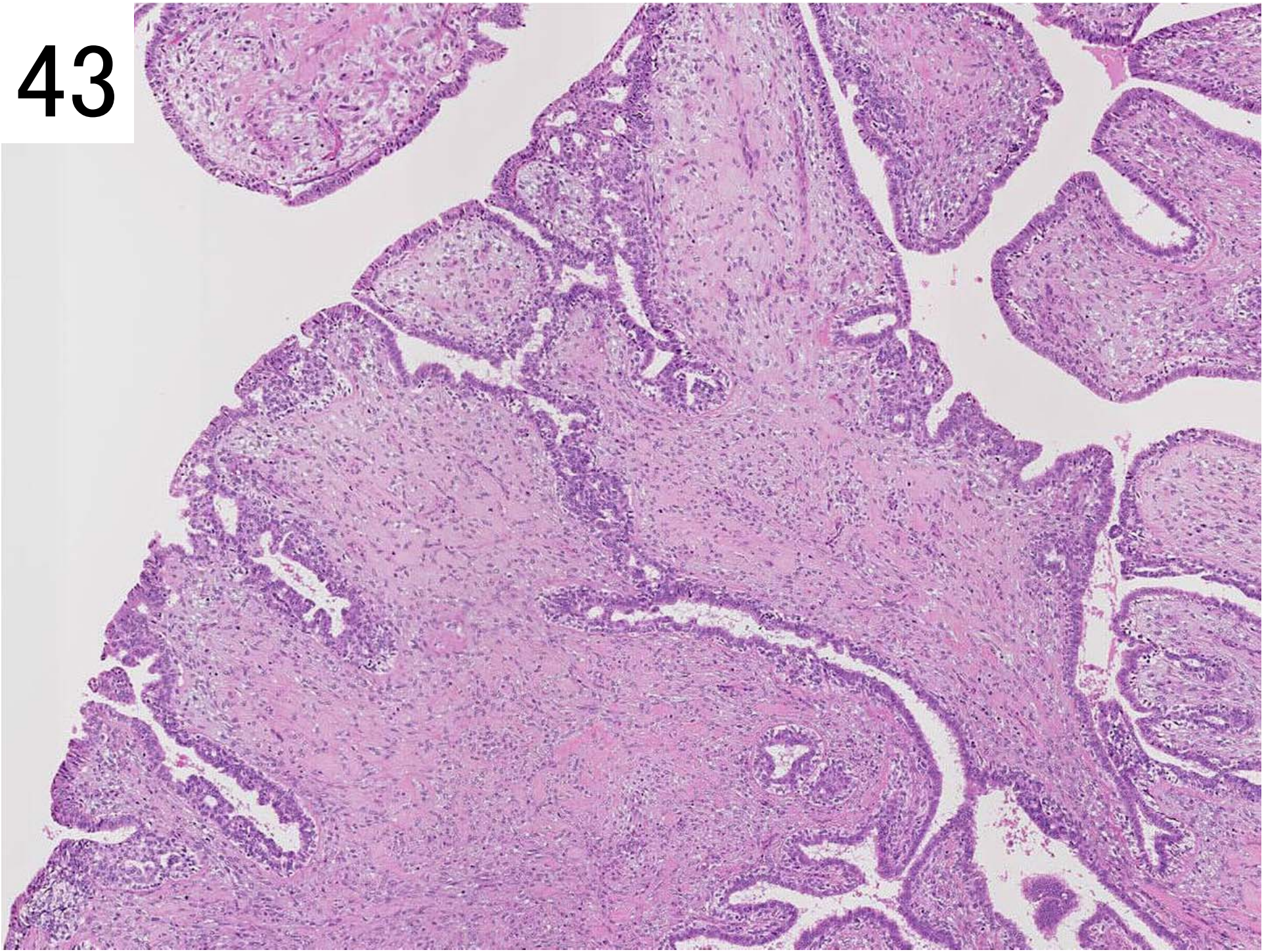

44

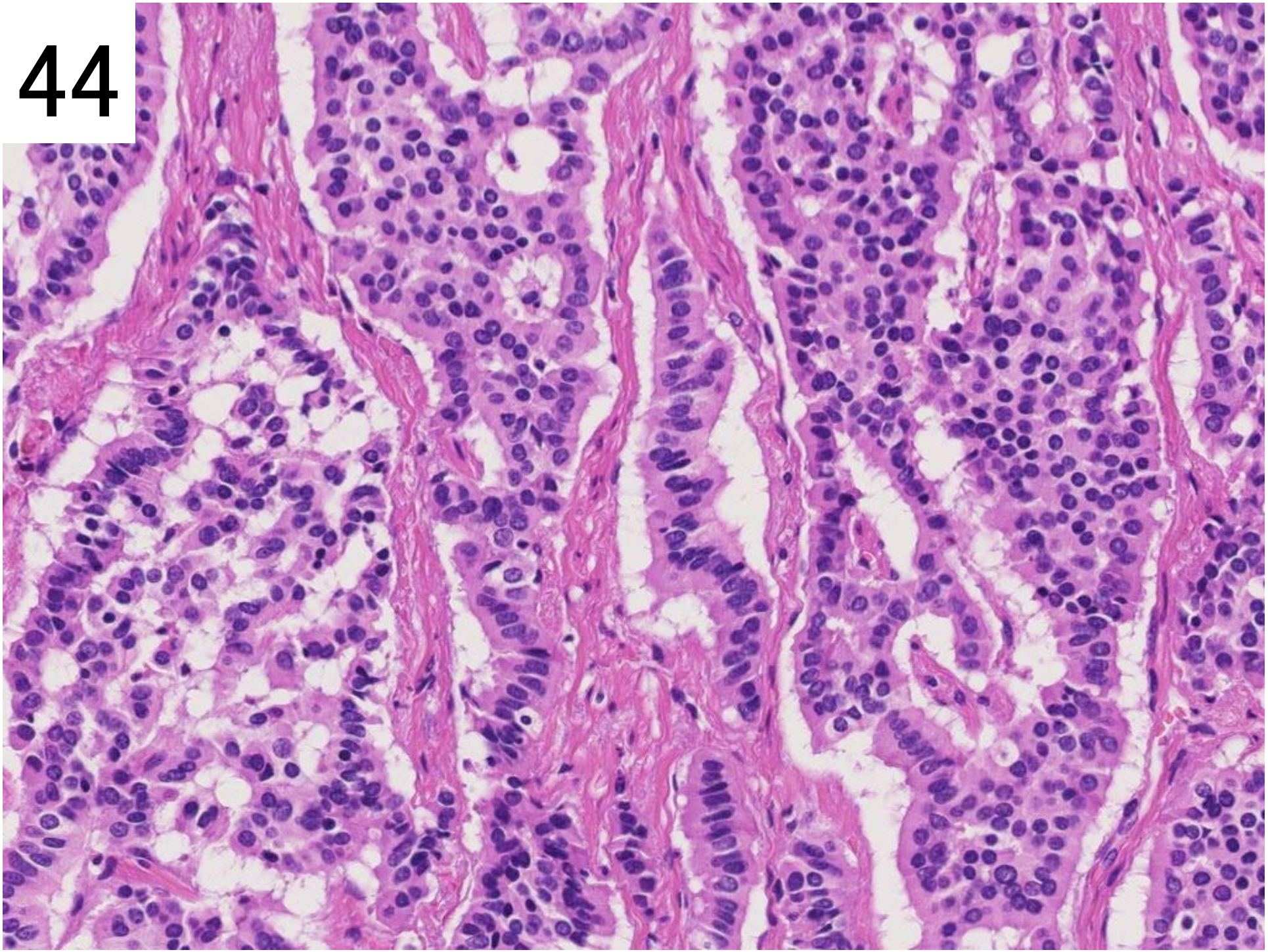

45

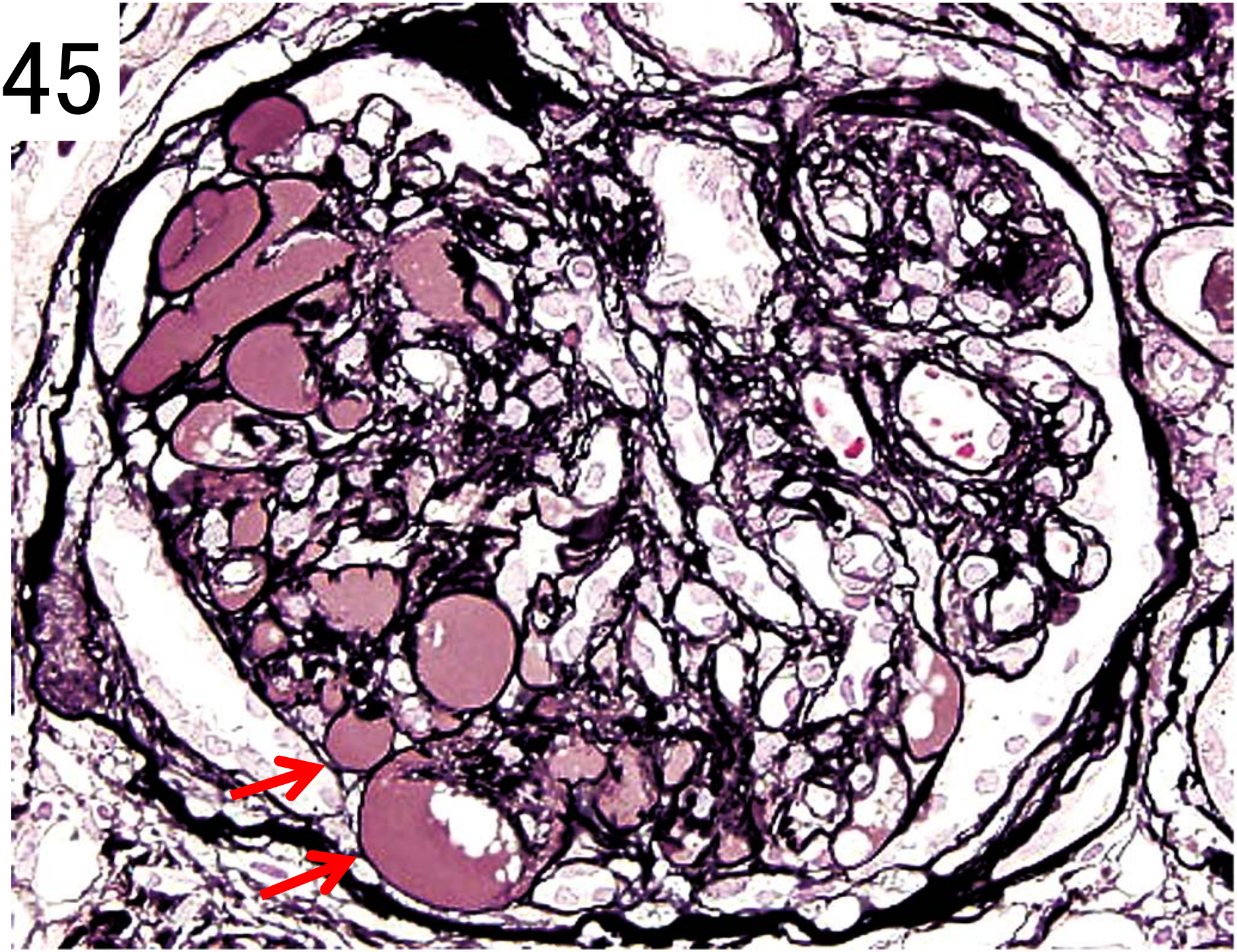

46

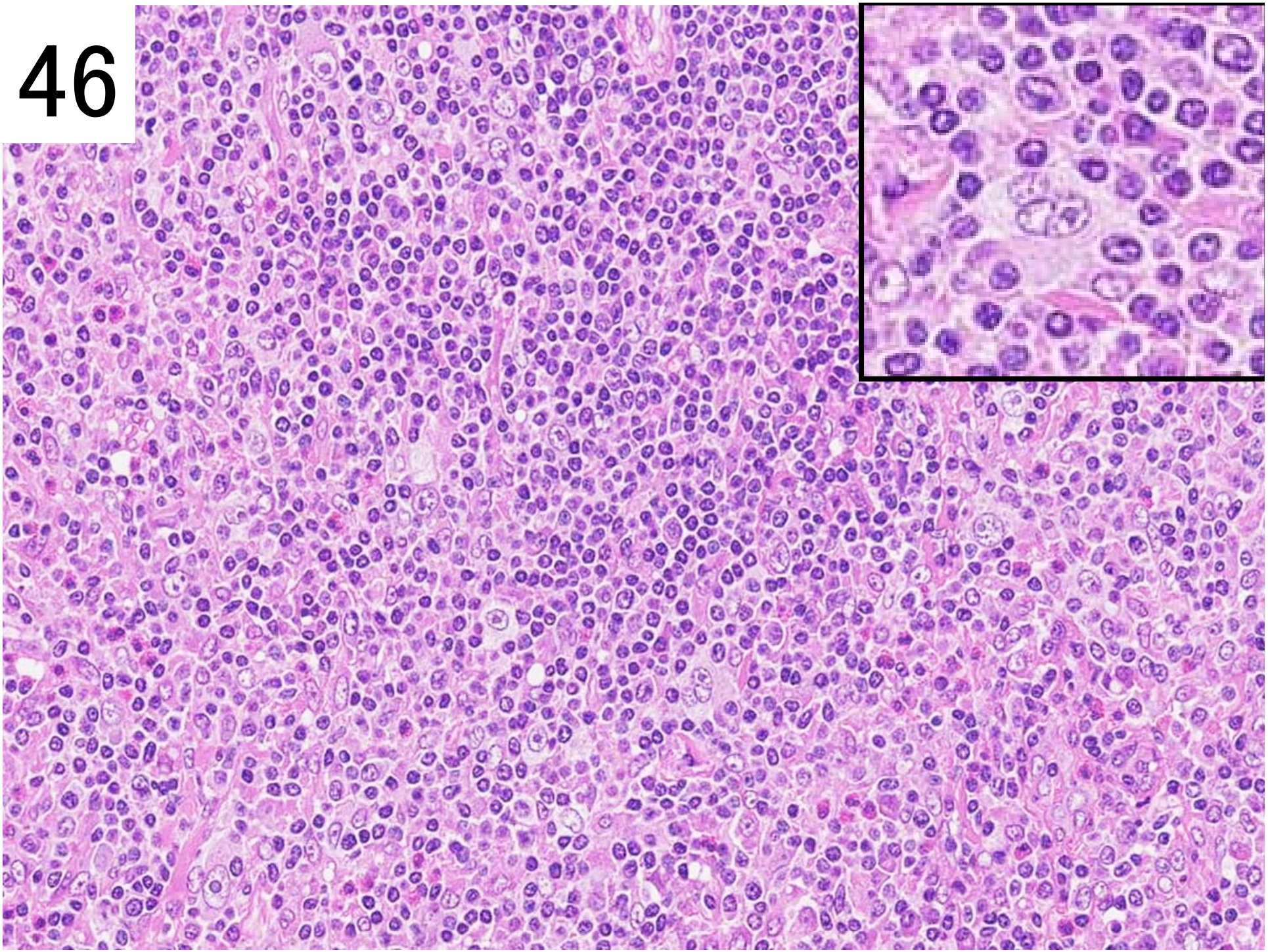

47

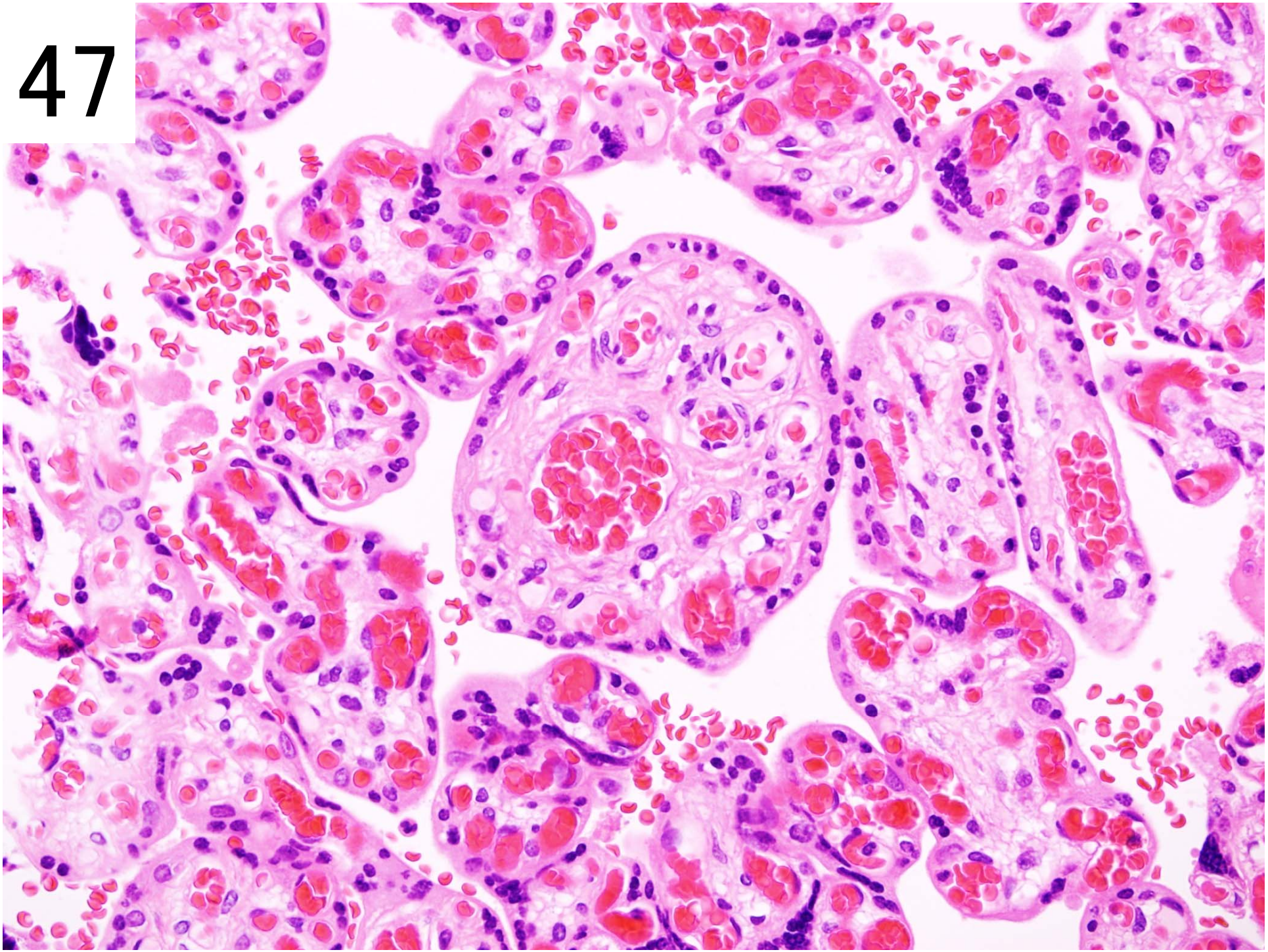

48

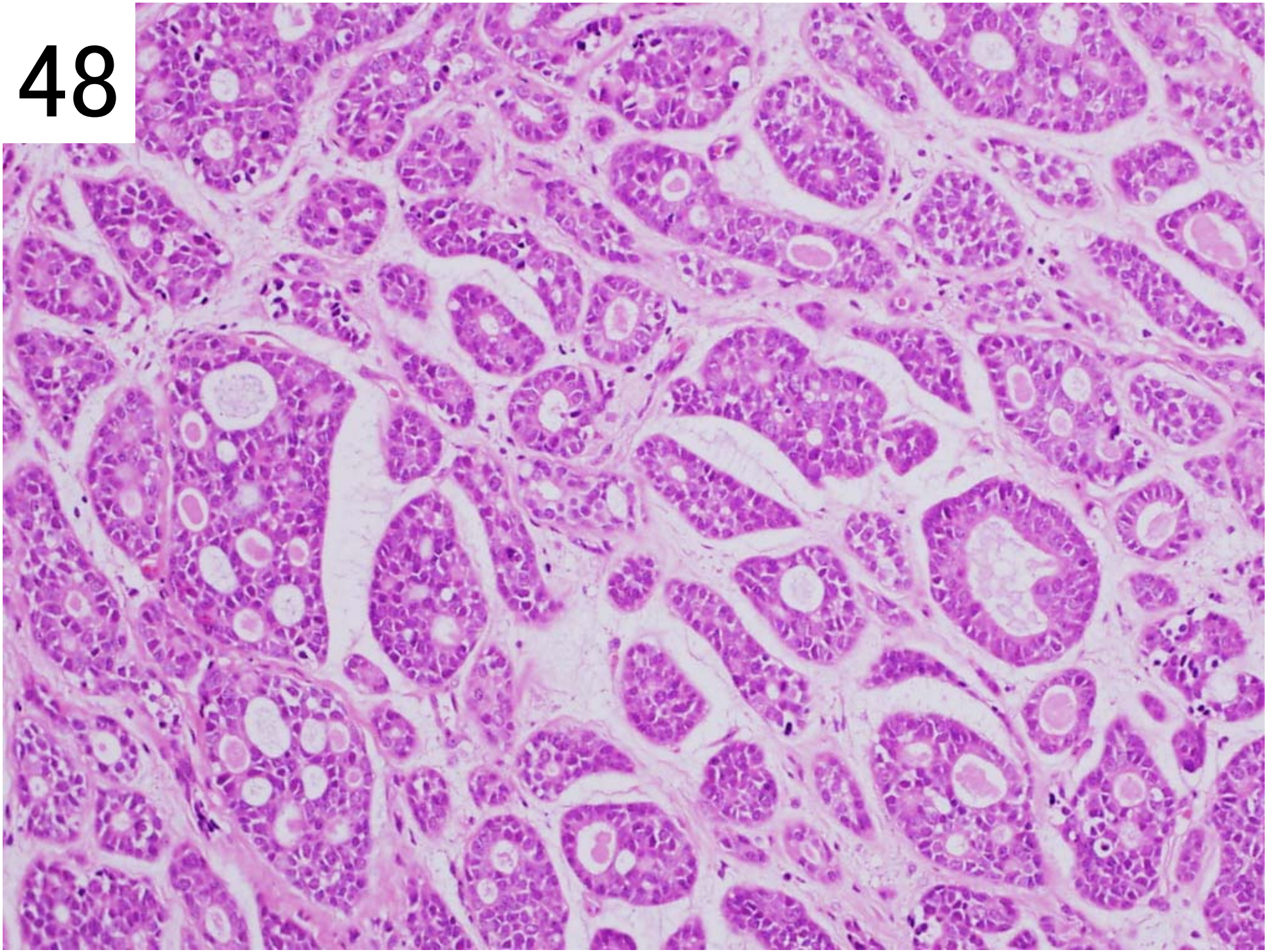

49

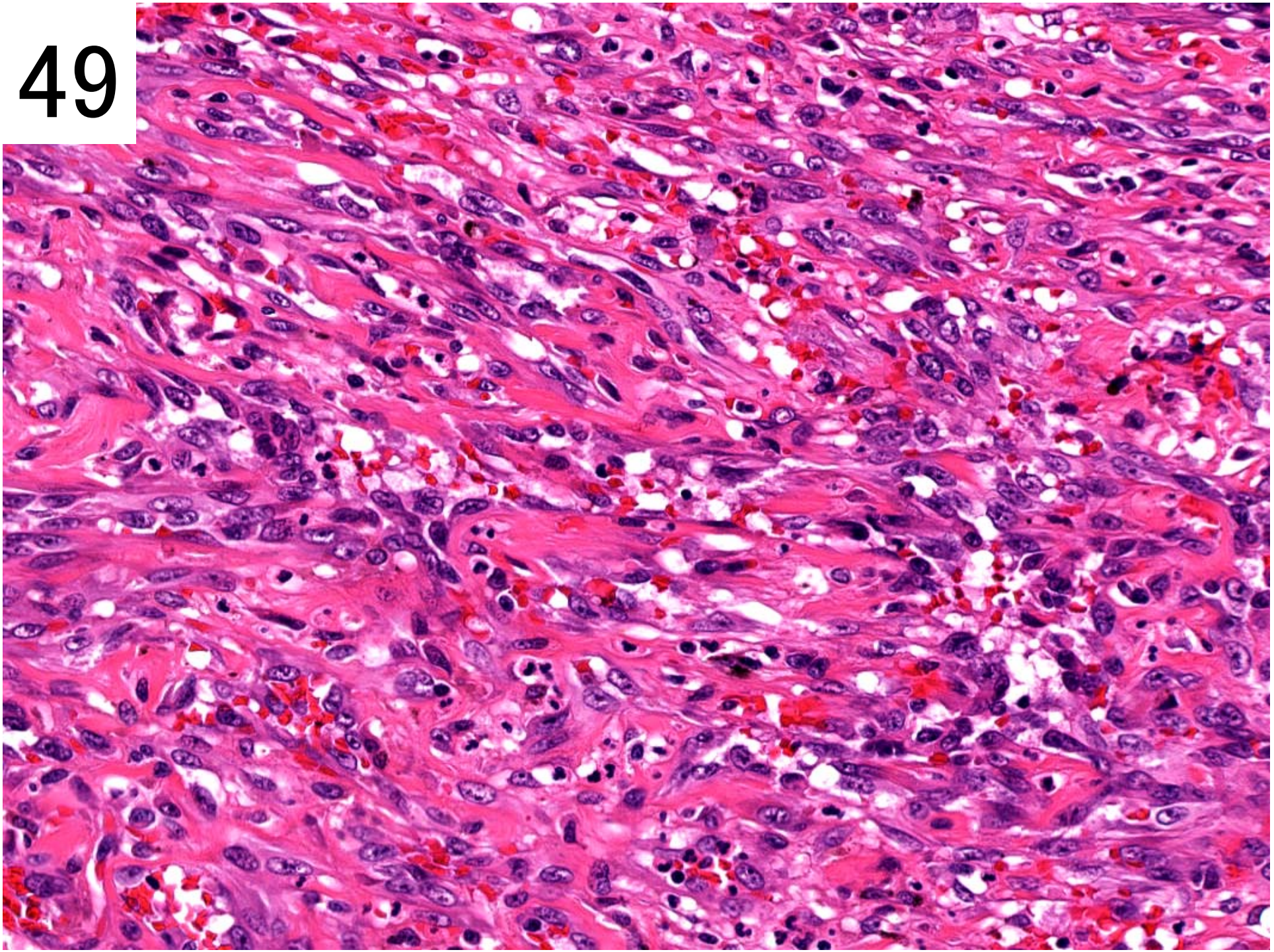
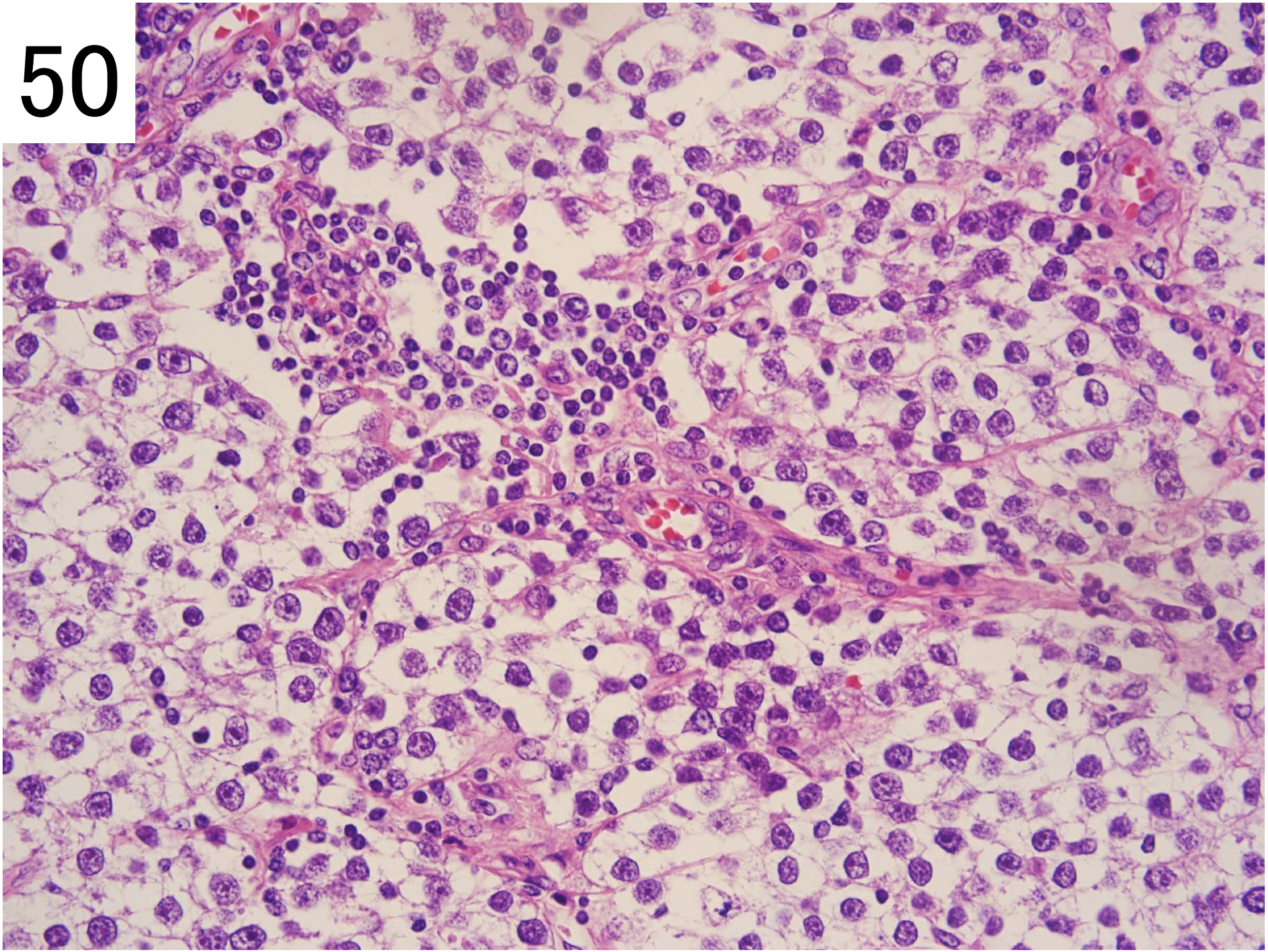
50